NOTIZIARIO SOI

Società Oftalmologica Italiana

11° CONGRESSO INTERNAZIONALE SOI

Milano,15-18 Maggio 2013 - MiCo

FGE S.r.l. - Reg. San Giovanni, 40 - 14053 Canelli (AT) - Bimestrale - Anno XVI - 02/2013

02/2013

2

SOI
Società Oftalmologica Italiana

Associazione Medici Oculisti Italiani
ENTE MORALE
dal 1879 a difesa della vista

IOPize

Riporta la pressione intraoculare al normale equilibrio

Classe A

Latanoprost 50 mcg/ml
collirio, soluzione

Tutti i vantaggi del Latanoprost

SIFI
EyeCare Together

www.sifigroup.com

Materiale pubblicitario ad esclusivo uso della classe medica. Dep. presso AIFA 19/11/2012

NOTIZIARIO
SOI

ISSN - 1973-9427
Tribunale di Asti n° 1/98 del 22/7/1998

Redazione
FGE - Fabiano Gruppo Editoriale
Reg. San Giovanni, 40
14053 Canelli (AT)
Pierpaola Eraldi
e-mail: p.eraldi@fgeditore.it

Direttore Responsabile
Monica Assanta

Comitato TECNICO SCIENTIFICO
Costantino Bianchi
Pier Enrico Gallenga
Vittorio Picardo
Gerardo Santoni

RESPONSABILE SCIENTIFICO
Costantino Bianchi

Pubblicità
FGE S.r.l.
Reg. San Giovanni, 40
14053 Canelli (AT)
Tel. 0141 1768908 - Fax 0141 1768900
e-mail: info@fgeditore.it

Stampa
FGE S.r.l. - Canelli (AT)

Tiratura copie: 9.000
Formato: 21x29,7 cm
Diffusione: spedizione postale, gratuita, a tutti gli oculisti italiani

Tariffe Pubblicitarie

Pag. intera quadricromia	€ 2.000
Pag. intera b/n	€ 1.400
1/2 pagina quadricromia	€ 1.300
2°/3° copertina	€ 2.500
4° copertina	€ 3.000
I.P. b/v interno mista	€ 3.500
Publiredazionale	€ 1.700
Veicolazione I.P.	€ 5.000
Pagina posizione speciale	€ 5.000
Video Intervista	€ 5.000

ANES Associazione Nazionale Editoria Periodica Specializzata

Confindustria

SOI
Società Oftalmologica Italiana

Associazione Medici Oculisti Italiani
ENTE MORALE
dal 1879 a difesa della vista

SOMMARIO

3 Editoriale
5 11° Congresso Internazionale SOI
10 ASMOOI • Documento di valutazione dei rischi
12 Per Vedere Fatti Vedere
14 Patrocinio SOI
16 Focus • Ecografia Oculare: quadri clinici
24 Legal • La responsabilità medica post Balduzzi
26 Dalle aziende
36 Eventi
38 Iscrizione 2013 • Quote associative - Perché associarsi
40 Convenzioni SOI • Opportunità per i Soci

INSERZIONISTI

Allergan
Bausch+Lomb
CSO
Hoya
Nau!
Sifi Spa

Sede della S.O.I.: via dei Mille, 35 - 00185 Roma
tel. 06 4464514 - fax 06 4468403
e-mail: sedesoi@soiweb.com - www.soiweb.com

Il contenuto delle rubriche e degli articoli pubblicati è di esclusiva responsabilità degli autori.
La riproduzione parziale o totale di articoli è subordinata al consenso scritto dell'editore.

FABIANO Gruppo Editoriale

FGE S.r.l. - Reg. S. Giovanni, 40 - 14053 Canelli (AT) - Tel. 0141 1768908 - Fax 0141 1768900
E-mail: info@fgeditore.it - www.fgeditore.it

COSTRUZIONE STRUMENTI OFTALMICI

RETIMAX

RETIMAX BASIC, ADVANCED E ADVANCED PLUS

Glaucoma PERG Hemifield Test
Diagnosi precoce del Glaucoma.
Database normativo correlato all'età per i test ERG, PERG, VEP, EOG.
Vision Trainer Riabilitazione visiva
Biofeedback

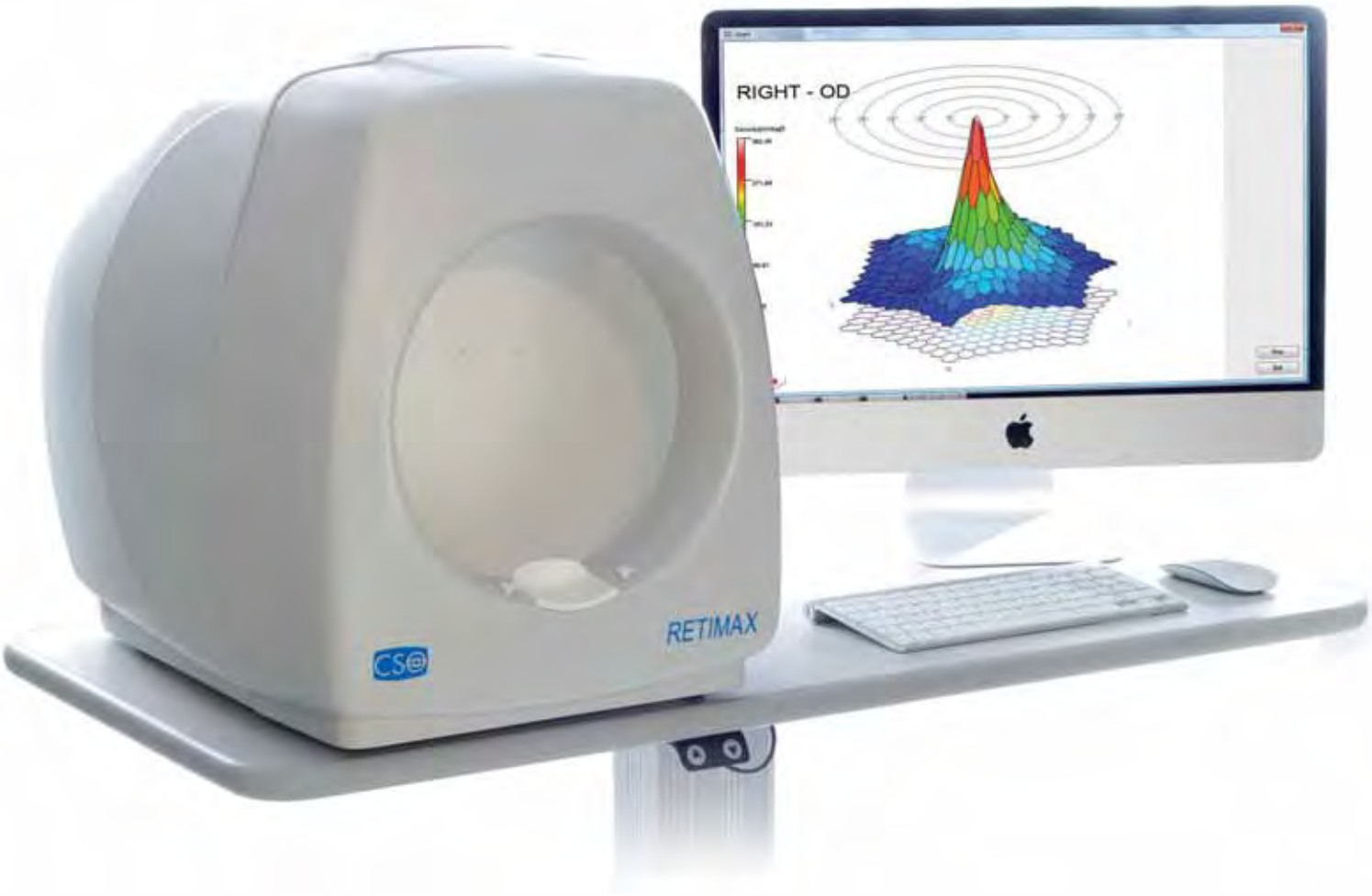

CSO
COSTRUZIONE STRUMENTI OFTALMICI
www.csoitalia.it

- UNA COMPLETA DIAGNOSI ELETTROFUNZIONALE
- PER LA PREVISIONE OGGETTIVA DEL RISULTATO
- E PER LA RIABILITAZIONE VISIVA POST INTERVENTO

editoriale

Elezioni SOI 2013: l'importanza di partecipare

Il prossimo autunno, dal 27 al 30 novembre, presso il Centro Congressi Rome Cavalieri di Roma non si svolgerà solo il 93° Congresso Nazionale SOI: negli stessi giorni e nella stessa sede avranno luogo le elezioni per il rinnovo del Consiglio Direttivo.

Un appuntamento importantissimo, sul quale desideriamo richiamare l'attenzione dei 4.600 medici oculisti associati alla SOI. Già da quattro anni, infatti, le modalità di votazione sono cambiate e non è più possibile esprimere il proprio voto a distanza, per posta. Questo significa che per votare bisognerà recarsi a Roma, programmando per tempo la propria partecipazione.

A qualcuno questa potrebbe sembrare una nota di servizio poco significativa: al contrario, è un richiamo importante a partecipare all'elezione di quei colleghi che per i prossimi 4 anni si troveranno alla guida della SOI e saranno chiamati a portare avanti istanze importantissime per tutta la nostra categoria e per i pazienti che ci proponiamo di tutelare.

Le attività della SOI, infatti, non si esauriscono nell'organizzazione dei due congressi annuali, quello internazionale a Milano e quello nazionale a Roma. I due congressi rappresentano solo il 30% dell'operato della SOI, che per il restante 70% si concentra e focalizza sull'attività istituzionale nel suo importantissimo e imprescindibile ruolo di referente tecnico per le problematiche del mondo dell'oculistica.

Ecco perché è importante sottolineare e ricordare il valore delle elezioni: se la maggior parte delle azioni e delle attività della SOI sono volte a sostenere il ruolo degli oculisti italiani, bisogna fare in modo che chi viene eletto sia adeguato a sostenere e dedicarsi all'ottenimento di queste importanti funzioni e dei compiti della SOI. È altrettanto fondamentale la consapevolezza che bisogna presentarsi alle elezioni con un grande spirito di servizio a beneficio di tutta la categoria, degli oculisti ma anche e soprattutto dei pazienti.

Vi aspettiamo quindi numerosi a Roma, per contribuire all'evoluzione e miglioramento costante della nostra Società.

Matteo Piovella
Presidente SOI

La formulazione più completa e conforme allo studio AREDS 2 Oggi ancora più ricca in EPA e DHA

CONTENUTI	mg per cps
Olio di pesce ricco in **Omega 3**	**500**
EPA	185
DHA	140
Astaxantina	**4**
Luteina	**10**
Zeaxantina	**2**
Vitamina C	60
Vitamina E	30
Zinco	22,5
Rame	1

L'unico con Astaxantina e Omega 3

1 capsula al giorno a stomaco pieno

Per le forme precoci ed avanzate di Degenerazione Maculare Legata all'Età

www.sifigroup.com

SIFI
EyeCare Together



Società Oftalmologica Italiana

11° CONGRESSO INTERNAZIONALE

Milano,15-18 Maggio 2013 - MiCo

18th Annual Meeting on Cataract and Refractive Surgery

SOI Società Oftalmologica Italiana
Associazione Medici Oculisti Italiani
ENTE MORALE
dal 1879 a difesa della vista

OCULAR SURGERY NEWS
EUROPEAN, PACIFIC EDITION

SICCR
ASSOCIAZIONE ITALIANA DI CHIRURGIA DELLA CATARATTA E REFRATTIVA

...dove si incontrano i protagonisti dell' oftalmologia

Mercoledì 15 maggio 2013

sale	8.00	8.30	9.00	9.30	10.00	10.30	11.00	11.30	12.00	12.30	13.00	13.30	14.00	14.30	15.00	15.30	16.00	16.30	17.00	17.30	18.00	18.30	19.00	19.30
Auditorium			SESSIONE 1 Subspecialty Day SOI (Parte Prima) p.10										SESSIONE 2 Subspecialty Day SOI (Parte Seconda) p.11						SESSIONE 4 SPM p.11					
Rossa 1																								
Rossa 2																SESSIONE 3 SPS p.12								
Blu 1							CORSO 201 p.12						SESSIONE 5 SPM p.12						CORSO 101 p.13					
Blu 2				CORSO 102 p.13						SESSIONE 6 SPM p.13						CORSO 103 p.13								
Gialla 1							CORSO 104 p.14						CORSO 105 p.14						CORSO 202 p.14					
Gialla 2							SESSIONE 7 Sessione SOI Poster p.14						SESSIONE 8 Sessione SOI Comunicazioni p.15			CORSO 108 p.16			SESSIONE 9 Sessione SOI Comunicazioni p.16					
Gialla 3				CORSO 130 p.17						SESSIONE 10 SPM p.17						CORSO 107 p.17								
Verde 1																								

● No ECM Residenziale ●● Accesso per FAD - No ECM Residenziale

Giovedì 16 maggio 2013

sale	8.00	8.30	9.00	9.30	10.00	10.30	11.00	11.30	12.00	12.30	13.00	13.30	14.00	14.30	15.00	15.30	16.00	16.30	17.00	17.30	18.00	18.30	19.00	19.30
Auditorium	SESSIONE 11 Subspecialty Day SOI p.18										Assemblea Ordinaria SOCI SOI					SESSIONE 38 Simposio SBO-SOI p.19			SESSIONE 12 Simposio EVRS-SOI p.20					
Rossa 1													SESSIONE 13 SP ● p.20			SESSIONE 20 SP ○			Corso aziendale ● p.21					
Rossa 2	CORSO 109 p.21			SESSIONE 14 SPM p.21			SESSIONE 15 SPM p.22						CORSO 110 p.22											
Blu 1	SESSIONE 16 SPM p.22			SESSIONE 17 SPM p.23									SESSIONE 18 SPS p.23				p.23▸	SESSIONE 19 SPM		Assemblea Soci ASMOOI		◂p.24		
Blu 2	CORSO 111 p.24			CORSO 112 p.24			CORSO 113 p.24										CORSO 114 p.24			CORSO 115 p.24				
Gialla 1	CORSO 204 p.24				CORSO 116 p.24		SESSIONE 21 SPM p.25						SESSIONE 22 SPM p.25							CORSO 205 p.25				
Gialla 2	CORSO 117 p.26			CORSO 206 p.26				CORSO 118 p.26								CORSO 119 p.26			SESSIONE 23 SPM p.26					
Gialla 3																			CORSO 203 p.26					
Verde 1			Incontro aziendale ●																		p.26			

ARGOM ENTI:

- CORNEA, SUPERFICIE OCULARE
- OFTALM. PED, STRABISMO
- NEUROFTALMOLOGIA
- DIAGNOSTICA STRUMENTALE
- GLAUCOMA
- UVEITI
- CHIRURGIA REFRATTIVA
- ALTRO
- RETINA CHIRURGICA
- RETINA MEDICA
- MISCELLANEA
- LIVE SURGERY
- OFTALMOPLASTICA
- CATARATTA
- TRAUMATOLOGIA
- TUMORI

TIPO: **SPM** Simposio Società Monotematica
SP Simposio

Venerdì 17 maggio 2013

sale	8.00	8.30	9.00	9.30	10.00	10.30	11.00	11.30	12.00	12.30	13.00	13.30	14.00	14.30	15.00	15.30	16.00	16.30	17.00	17.30	18.00	18.30	19.00	19.30
Auditorium	SESSIONE 24 18th Annual Joint Meeting of SOI, OSN & AICCER ●● p.27													SESSIONE 25 18th Annual Joint Meeting of SOI, OSN & AICCER ●● p.27										
Rossa 1											SESSIONE 26 SPM p.27								SESSIONE 27 SPM p.28					
Rossa 2	CORSO 120 p.28				SESSIONE 28 SPM p.28				CORSO 207 p.29								CORSO 121 p.29							
Blu 1																								
Blu 2	CORSO 208 p.29										SESSIONE 29 SPM p.29						SESSIONE 30 SPM p.30			SESSIONE 31 SPM p.30				
Gialla 1	CORSO 122 p.31										CORSO 209 p.31					CORSO 106 p.31			SESSIONE 32 Simposio AIERV p.31					
Gialla 2											CORSO 210 p.31								CORSO 212 p.31					
Gialla 3										p.32 ▸	CORSO 211		CORSO 131 ●		◂ p.32									
Verde 1			Incontro aziendale ●																		p.32			

● No ECM Residenziale ●● Accesso per FAD - No ECM Residenziale

Sabato 18 maggio 2013

sale	8.00	8.30	9.00	9.30	10.00	10.30	11.00	11.30	12.00	12.30	13.00	13.30	14.00	14.30	15.00	15.30	16.00	16.30	17.00	17.30	18.00	18.30	19.00	19.30
Auditorium	SESSIONE 33 18th Annual Joint Meeting of SOI, OSN & AICCER ●● p.33																							
Rossa 1																								
Rossa 2																								
Blu 1		SESSIONE 34 SPM p.33			CORSO 124 p.33			CORSO 213 p.33			CORSO 125 p.34													
Blu 2		CORSO 126 p.34			SESSIONE 35 SPM p.34			SESSIONE 36 p.35			CORSO 127 p.35													
Gialla 1		CORSO 128 p.35			SESSIONE 37 SPM p.35			CORSO 129 p.36			CORSO 123 p.36													
Gialla 2					Open Day "Per Vedere Fatti Vedere" ONLUS ● p.36																			
Gialla 3																								
Verde 1																								

I premi SOI 2013

Anche in occasione dell'11° Congresso Internazionale SOI, in programma a Milano dal 15 al 18 maggio, verranno assegnati diversi premi.

Tra questi: SOI Honorary Award in Ophthalmology, Benedetto Strampelli SOI Medal Lecture, Gian Battista Bietti SOI Medal Lecture, SOI Outstanding Humanitarian Service Award e "A life spent serving in ophthalmology".

Vediamo in anteprima un breve profilo dei premiati.

SOI Honorary Award in Ophthalmology a Rubens Belfort Jr.

Il professor Rubens Belfort Jr. è professore di oftalmologia presso la Escola Paulista de Medicina di San Paolo, Brasile. Oftalmologo e immunologo, è inoltre presidente della SPDM (Società di San Paolo per lo sviluppo della medicina) e membro della National Academy of Medicine (Brasile), dell'Accademia Oftalmologica Internazionale, della Brazilian Academy of Sciences, della Brazilian Academy of Pharmacy e del Gruppo di studio Internazionale sull'Uveite. Nel corso della sua attività ha pubblicato oltre 900 articoli sottoposti al principio di peer-review, oltre 150 articoli per riviste e capitoli di libri in diverse lingue, ha scritto o è coautore di 15 libri di oftalmologia in inglese, portoghese e spagnolo e ha tenuto conferenze, letture e conferenze in 31 Paesi.

Benedetto Strampelli SOI Medal Lecture a Eric Donnenfeld

Il dottor Eric Donnenfeld è riconosciuto come uno dei massimi esperti di chirurgia rifrattiva negli Stati Uniti d'America. Laureatosi con lode al Dartmouth College nel 1977, oggi insegna oftalmologia presso la NYU, ed è consulente oftalmologo per il Long Island e Connecticut, oltre che presidente della ASCRS. Ha presieduto diverse società, tra cui la Nassau Surgical Society, la divisione oftalmologica della Nassau Academy of Medicine e l'International Ocular Microbiology and Immunology Group. Oltre a essere Capo Redattore della rivista *Cataract and Refractive Surgery Today*, è autore di oltre 170 pubblicazioni su cornea, chirurgia della cataratta e rifrattiva, e 20 tra libri e capitoli di libri. Fa parte del comitato editoriale di 9 riviste, ha partecipato a più di 40 studi della FDA e ha corretto con il laser la vista di oltre 55.000 pazienti. Il titolo della sua lettura al congresso SOI sarà "Refractive Cataract Surgery Comes of Age".

A Life Spent Spreading News in Ophthalmology a Michela Cimberle

Laureata con lode in Lettere presso l'Università Ca' Foscari di Venezia, ha svolto attività di giornalista free-lance e responsabile degli uffici stampa per diverse organizzazioni private ed enti pubblici e, nel frattempo, si è specializzata in giornalismo medico-scientifico, in particolare nel campo dell'oftalmologia. Ha partecipato a numerosissimi congressi nazionali e internazionali in Italia, in tutta Europa e in parte del continente asiatico, contribuendo di fatto, con la sua produzione editoriale, a diffondere il prestigio e la qualità dell'Oftalmologia italiana nel mondo.

Gian Battista Bietti SOI Medal Lecture a Alexander J. Brucker

Professore di oftalmologia presso la University of Pennsylvania School of Medicine dal 1994, Alexander J. Brucker è membro di diverse società e organizzazioni, tra cui la Macula Society, che ha presieduto nel 1992, la Retina Society, l'American Society of Retina Specialists, il Club Jules Gonin e l'American Uveitis Society. Nel corso della sua carriera ha ricevuto diversi premi, è stato eletto diverse volte tra i "Best Doctors" dal *Philadelphia Magazine* e ha ricevuto il Life Achievement Honor Award dall'American Academy of Ophthalmology, oltre che la J. Donald M. Gass Medal della Macula Society nel 2010. Dal 1981 è capo redattore della rivista *Retina, the Journal of Retinal and Vitreous Diseases* e ha scritto oltre 100 articoli "peer-reviewed" pubblicati in prestigiose riviste. Si interessa particolarmente di trattamento chirurgico dei disordini vitreo-retinici, retinopatia diabetica, degenerazione maculare senile. Il titolo della sua lettura al congresso SOI sarà "Endophthalmitis Following Intravitreal Anti-VEGF Injections: Literature Review and Current Guidelines".

SOI Outstanding Humanitarian Service Award all'Associazione di Volontariato Chirone

Nata nel 1989 a Messina, l'Associazione di Volontariato Chirone ha lo scopo di prestare assistenza sanitaria gratuita agli immigrati. L'Associazione ha organizzato missioni umanitarie internazionali in Eritrea, Nicaragua, Ghana, Kenya, Iraq, Costa d'Avorio e Madagascar, sviluppando soprattutto l'attività oftalmologica, che risulta la più carente nei Paesi del Terzo Mondo. Nel corso di 40 missioni sanitarie, grazie all'impegno di 142 volontari, l'Associazione è stata in grado di effettuare oltre 16.300 visite e più di 1.600 interventi chirurgici.

A Life Spent Serving in Ophthalmology a Giovanna Baldo

Laureatasi nel 1990 in Scienze Farmaceutiche e con un Senior Master in Business Administration conseguito nel 2012, Giovanna Baldo ricopre attualmente il ruolo di Director, Commercial Operations di Abbott Medical Optics, riportando alla divisione VP EMEA. Giovanna Baldo ha portato la società a una posizione di mercato di successo ed è leader di un gruppo di agenti, distributori, sales manager, per un totale di 63 persone.

Documento di valutazione dei rischi

Convenzione ASMOOI a tariffe agevolate

Tutti i datori di lavoro, **anche quelli che occupano fino ad un numero di 10 lavoratori**, dovranno essere in possesso del **Documento di Valutazione dei Rischi (DVR)** elaborato secondo quanto indicato nel **Decreto Interministeriale del 30 novembre 2012**.

La normativa si prefigge l'obiettivo di attuare un modello unico attraverso cui effettuare la valutazione dei rischi per individuare adeguate misure di prevenzione e garantire nel tempo il miglioramento dei livelli di salute e sicurezza nei luoghi di lavoro.

Pertanto anche i titolari di studi medici con un numero di lavoratori fino a 10 unità, che finora hanno potuto effettuare una semplice Autocertificazione sulla valutazione dei rischi, a partire dal **1 giugno 2013** sono obbligati a elaborare il DVR secondo la modulistica allegata al decreto.

Il modello espleta i seguenti criteri di analisi:

- Descrizione dell'azienda, del ciclo lavorativo e delle mansioni
- Individuazione dei pericoli
- Valutazione dei rischi, misure di prevenzione attuate
- Programma di miglioramento

La valutazione dei rischi è una responsabilità del datore di lavoro, sanzionabile persino con l'arresto e un'ammenda variabile fino a 7.000 euro, in applicazione dell'art. 55 comma 1 del D.Lgs. 81/08 e successive modifiche.

Inoltre, è obbligatorio che tale documento sia detenuto all'interno dello studio, pena una sanzione amministrativa da 2.000 a 6.000 euro.

L'ASMOOI, in questo ambito, ha attivato in esclusiva per i suoi associati una partnership con SISTEMA & ANALISI s.r.l che, a tariffe agevolate, consente di affidare ad un esperto la redazione del DVR, secondo le ultime disposizioni di legge.

Il Servizio, appositamente studiato per i medici oculisti iscritti ad ASMOOI, ha un costo di soli **60 Euro + IVA** per gli studi medici e **160 Euro + IVA** per gli studi medici con ambulatorio chirurgico.

Per poter usufruire del servizio contatta la segreteria ASMOOI al numero **06/44340015** oppure alla e-mail **asmooi@asmooi.com**

cMo FAD

ww.cmofad.com

LA FORMAZIONE A DISTANZA PER OCULISTI E ORTOTTISTI

Congressi Medici Oculisti presenta il nuovo percorso FAD: “Gli Strabismi e le anomalie della motilità oculare” fruibile online sul sito www.cmofad.com, dove l’utente potrà aggiornarsi sulle ultime novità relative allo strabismo, eseguire i test di valutazione, esprimere il proprio giudizio sulla validità del percorso.
Il contenuto scientifico è a cura dell’Associazione SOI.

Percorso: **Gli Strabismi e le anomalie della motilità oculare**
Crediti ECM: **30**
È riservato ai medici oculisti e ortottisti

Costo del Corso:	€ 120.00
Costo per Soci SOI:	GRATUITO per gli iscritti in regola al 2013
Costo per ortottisti soci ASMOOI:	€ 50.00

Per iscriverti clicca su **www.cmofad.com**

"Salviamo dalla cecità i pazienti di Degenerazione Maculare Senile"

La campagna di tutela dei diritti prosegue e si allarga anche ai pazienti di maculopatia miopica e glaucoma neovascolare

In occasione della convocazione da parte del Ministro Balduzzi del Presidente della SOI Matteo Piovella, per avviare un tavolo di concertazione allo scopo di superare i drammatici problemi esistenti in Italia riguardo al libero accesso alle cure intravitreali, Per Vedere Fatti Vedere ONLUS ha voluto sostenere le proposte della SOI e fare arrivare al Ministro Balduzzi l'appello dei numerosi pazienti che soffrono di maculopatia e che rischiano di perdere la vista poiché, a causa delle normative attuali, non riescono a curarsi.
In poco più di 24 ore sono stati inviati al Ministro della Sanità centinaia di messaggi di pazienti che, insieme a Per Vedere Fatti Vedere ONLUS sostengono le proposte di SOI e in particolare chiedono che:

- sia accessibile e rimborsabile il farmaco Avastin per uso intravitreale. Avastin ha la stessa efficacia e sicurezza di Lucentis e costa 60 volte meno;
- siano così accessibili e rimborsabili le cure intravitreali per tutti i pazienti di degenerazione maculare senile (DMSn) senza discriminazioni verso quelli con meno di 2/10 di visus o quelli malati al secondo occhio;
- siano accessibili e rimborsabili le cure intravitreali anche per i pazienti affetti da maculopatia miopica (CNVm) e da glaucoma neovascolare (GNV).

Tutti sono invitati ad aderire all'iniziativa contattando Per Vedere Fatti Vedere ONLUS
tel. 039-5980577 – info@pervederefattivedere.it – www.pervederefattivedere.it

VI INVITIAMO AD INVIARCI IL **QUESTIONARIO** COMPILATO
PER ESSERE INSERITI GRATUITAMENTE NEL NOSTRO MOTORE DI RICERCA
TRA I CENTRI SPECIALIZZATI NELLA CURA DI GLAUCOMA, DMS E CATARATTA

Il sito www.pervederefattivedere.it viene visitato da una media di 25.000 pazienti ogni mese, e molti spesso ci contattano per avere indirizzi di specialisti o di strutture specializzate. Ci sono molte provincie in cui abbiamo ancora pochi dati e abbiamo bisogno di arricchire il nostro motore di ricerca con altre strutture specializzate nella cura di glaucoma, DMS e cataratta (ospedali, cliniche convenzionate/private, centri/studi medici privati).

Si prega *chi non fosse ancora registrato* di compilare il Questionario e di inviarlo tramite e-mail a info@pervederefattivedere.it oppure via fax allo 06-4468403.

Si prega *chi si è già registrato* di segnalare eventuali cambiamenti di denominazione, indirizzo e/o numero telefonico e di aggiungere eventuali informazioni relative alla CATARATTA, che abbiamo aggiunto in un secondo tempo e per cui non abbiamo ancora una banca dati.

Per maggiori informazioni scrivere a buccianti@pervederefattivedere.it o telefonare 039 5980577

QUESTIONARIO

1. ☐ Struttura Ospedaliera ☐ Clinica Convenzionata ASL
☐ Studio Privato ☐ Altro .....

2. Denominazione completa .....

INDIRIZZO

Via ..... nr .....

CAP ..... Località ..... Prov .....

Email ..... sito web .....

3. ☐ si occupa anche di Degenerazione Maculare Senile
☐ si occupa anche di Glaucoma
☐ effettua interventi di Cataratta

4. Nome e Cognome del Medico responsabile del servizio sulla DMS

Dr/Prof. .....

Nome e Cognome del Medico responsabile del servizio sul Glaucoma

Dr/Prof. .....

Nome e Cognome del Medico responsabile dei servizi sulla cataratta

Dr/Prof. .....

5. Numeri telefonici per informazioni e prenotazioni visite

Fisso 1 ..... Fisso 2 ..... Cell .....

6. Tipologia di servizi offerti ai pazienti con DMS

7. Tipologia di servizi offerti ai pazienti con Glaucoma

8. Tipologia di servizi offerti ai pazienti con Cataratta

Informativa ai sensi dell'art. 23 Dlgs 196/03

Ai sensi dell'articolo 23 Dlgs 196/03, La informiamo che inviando, i dati:

1. verranno trattati da SOI-AMOI per l'inserimento in un "motore di ricerca" sugli associati, posto all'interno del sito www.pervederefattivedere.it e consultabile pubblicamente;
2. verranno trattati con modalità informatizzata;
3. Il conferimento dei dati è necessario ai fini della predisposizione di detto "motore di ricerca" e l'eventuale rifiuto a fornire tali dati comporterà l'impossibilità ad offrire tale servizio;
4. Il servizio di inserimento nel "motore di ricerca" e la consultazione dello stesso sono gratuiti.

Le ricordiamo, infine, che in qualunque momento potrà esercitare i diritti di cui all'art. 13 del Dlgs 196/03, contattando il responsabile della Privacy Avv. Giorgio Muccio nominato dalla, Società Oftalmologica Italiana, scrivendo all'indirizzo e-mail: studiolegalemuccio@yahoo.it

Art. 13 - Diritto di accesso ai dati personali ed altri diritti

1. L'interessato ha diritto di ottenere la conferma dell'esistenza o meno di dati personali che lo riguardano, anche se non ancora registrati, e la loro comunicazione in forma intelligibile.
2. L'interessato ha diritto di ottenere l'indicazione:
   a) dell'origine dei dati personali;
   b) delle finalità e modalità del trattamento;
   c) della logica applicata in caso di trattamento effettuato con l'ausilio di strumenti elettronici;
   d) degli estremi identificativi del titolare, dei responsabili e del rappresentante designato ai sensi dell'articolo 5, comma 2;
   e) dei soggetti o delle categorie di soggetti ai quali i dati personali possono essere comunicati o che possono venirne a conoscenza in qualità di rappresentante designato nel territorio dello Stato, di responsabili o incaricati.
3. L'interessato ha diritto di ottenere:
   a) l'aggiornamento, la rettificazione ovvero, quando vi ha interesse, l'integrazione dei dati;
   b) la cancellazione, la trasformazione in forma anonima o il blocco dei dati trattati in violazione di legge, compresi quelli di cui non è necessaria la conservazione in relazione agli scopi per i quali i dati sono stati raccolti o successivamente trattati;
   c) l'attestazione che le operazioni di cui alle lettere a) e b) sono state portate a conoscenza, anche per quanto riguarda il loro contenuto, di coloro ai quali i dati sono stati comunicati o diffusi, eccettuato il caso in cui tale adempimento si rivela impossibile o comporta un impiego di mezzi manifestamente sproporzionato rispetto al diritto tutelato.
4. L'interessato ha diritto di opporsi, in tutto o in parte:
   a) per motivi legittimi al trattamento dei dati personali che lo riguardano, ancorché pertinenti allo scopo della raccolta;
   b) al trattamento di dati personali che lo riguardano a fini di invio di materiale pubblicitario o di vendita diretta o per il compimento di ricerche di mercato o di comunicazione commerciali.

Patrocinio SOI



Dipartimento Oftalmologico Ospedale "Sacro Cuore - Don Calabria"
Negrar (Verona)
22-23 febbraio 2013
VERONA
PRESENT & FUTURE CHALLENGES IN RETINAL DISEASES

OPI - Oculisti della Ospedalità Privata
9 marzo 2013
ROMA
OPI 2013: CONGRESSO DEL DECENNALE - NUOVE TERAPIE E NUOVE TECNOLOGIE IN OFTALMOLOGIA

AICCER - Associazione Italiana di Chirurgia della Cataratta e Refrattiva
14-16 marzo 2013
CATANIA
XVI CONGRESSO AICCER - LA CENTRALITÀ DEL CHIRURGO REFRATTIVO

Dott. Luigi Colangelo
18-20 aprile 2013
RAVELLO (SA)
III CORSO INERNAZIONALE DI CHIRURGIA ORBITOPLASTICA E NUOVI ORIENTAMENTI IN OFTALMOLOGIA

GOAL - Gruppo Oculisti Ambulatoriali Liberi
31 maggio 2013
MONCALIERI (TO)
SPENDING REVIEW & COUNTRY OPHTHALMOLOGY

KMSG Keratomileusis Study Group
20-22 giugno 2013
LECCE
XVII KMSG CONGRESS

SIGLA - Società Italiana Glaucoma
20-22 giugno 2013
CATANIA
9° CONGRESSO ANNUALE GLAUCOMA S.I.G.L.A.

Dal 1857 Cappuccetto Rosso è una storia a lieto fine
Ogni giorno PREZZO ZERO® è la storia a lieto fine per i tuoi occhi
Portaci la ricetta del Medico Oculista e acquista il tuo occhiale completo di lenti da vista. La montatura non la paghi. E questo vale tutto l'anno, tutti gli anni e su tutte le montature della collezione PREZZO ZERO®.
Con il patrocinio dei Medici Oculisti Italiani
nau!
nau.it

Ecografia Oculare: Quadri clinici

SECONDA PARTE

Nicola Pescosolido
Università di Roma "Sapienza" - Facoltà di Medicina e Odontoiatria
Dipartimento di Scienze Cardiovascolari, Respiratorie, Nefrologiche, Anestesiologiche e Geriatriche

Francesco Parisi
Università di Roma "Sapienza" - Facoltà di Medicina e Odontoiatria
Dipartimento Organi di Senso

Riassunto
Vengono descritti i quadri ecografici di alcune patologie oculari del vitreo, retina, coroide, corpo ciliare, sclera e nervo ottico. Senza l'ausilio di questo strumento, il medico può non essere in grado di rilevare o gestire una varietà di malattie oculari. Ma, l'ecografia A-scan e B-scan richiede formazione, tempo ed esperienza per raggiungere un elevato livello di imaging di qualità.

Parole chiavi
Ecografia A-scan, ecografia B-scan, patologie oculari

Introduzione
Vitreo
In un occhio giovane e sano, il vitreo è relativamente anecogeno grazie alla sua omogeneità strutturale. Tuttavia, con l'avanzare dell'età la struttura vitreale può divenire più disomogenea, le fibre di collagene vanno incontro a rarefazione e contrazione (sineresi) dando luogo a piccole opacità a bassa riflettività rilevabili ecograficamente. Questa degenerazione vitreale può portare al *distacco posteriore di vitreo* (condizione benigna dell'occhio senile) visibile alle immagini B-scan come una linea sottile a bassa riflettività (Figura 1 e Tabella 1).
Altra condizione benigna del corpo vitreo rilevabile con gli ultrasuoni è la *ialosi asteroide*, caratterizzata dall'accumulo di sali di calcio nella cavità vitreale. Il calcio essendo relativamente denso produce molti spot altamente riflettenti che risultano più luminosi di quelli osservati nelle emorragie vitreali.

Tabella 1. Caratteristiche ecografiche che permettono di differenziare un DPV da un DR

Caratteristiche	DPV	DR
Ecogenecità	Bassa-media	Alta
Variazioni con il gain (dB)	Scompare diminuendo il gain	Visibile a basso gain
Mobilità	Alta	Bassa
Adesione al nervo ottico	Presente o assente	Sempre presente

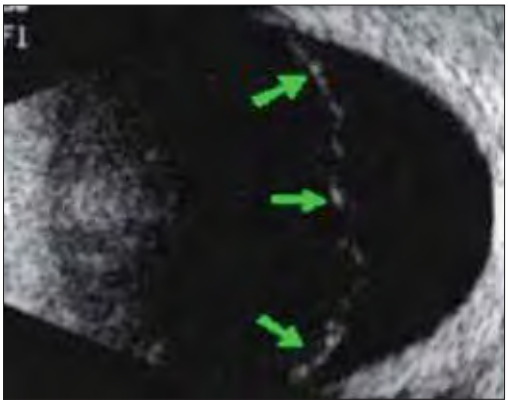

Figura 1. Distacco posteriore di vitreo indicato dalle frecce

Un'emorragia del vitreo, *emovitreo*, può verificarsi in diverse situazioni (trauma, rottura retinica, retinopatia diabetica proliferativa ecc.) causando una completa opacizzazione del vitreo rendendo impossibile l'esplorazione del fondo oculare tramite oftalmoscopia indiretta, tomografia ottica a luce coerente e angiografia retinica. In questi casi l'ecografia è l'unica indagine diagnostica facilmente accessibile che permette di evidenziare la causa dell'emorragia. Inoltre, l'ecografia ci permette di distinguere un'emorragia di recente insorgenza da una cronica e di quantificarne la gravità. Emorragie recenti e di grado lieve appaiono come piccoli punti o aree lineari vitreali mobili e a bassa riflettività, mentre in caso di emorragie massive e di durata maggiore, il sangue si organizza in membrane che risultano più grandi e più iperiflettenti[1]. Le emorragie vitreali possono anche posizionarsi negli strati inferiori del corpo vitreo a causa delle forze gravitazionali.

Retina

Una *rottura retinica* può essere facilmente rilevata agli ultrasuoni nelle scansioni longitudinali. A volte, le rotture retiniche sono accompagnate da emovitreo, che non permette la visualizzazione all'oftalmoscopia indiretta. In questi casi l'ecografia B-scan è molto utile perché permette di individuare la ialoide posteriore adesa al lembo retinico. Di solito le rotture tendono a verificarsi in periferia, dove il vitreo è più saldamente attaccato alla superficie interna della retina, particolarmente nei settori supero-temporale (Figura 2).

Quando alla rottura retinica si associa ad un *distacco di retina* (DR), l'esaminatore vede una membrana ondulante altamente riflettente (la retina è più riflettente della ialoide posteriore). In occhi con distacco retinico totale, la superficie retinica risulta convessa e pieghettata. È adesa anteriormente, all'ora serrata e, posteriormente, al nervo ottico (Figura 3). Inizialmente, un distacco di retina si presenta relativamente mobile e segue il movimento degli occhi[2] (Tabella 1). Tuttavia, se il DR non viene trattato si sviluppa una *vitreoretinopatia proliferativa* (formazione di membrana epi e sottoretinica) che può rendere la retina più rigida facendo assumere al distacco una configurazione ad imbuto.

L'ecografia B-scan è comunemente utilizzata per la valutazione iniziale e il follow-up del *retinoblastoma*. Tumore altamente maligno della retina che colpisce i bambini fino all'età dei 3 anni in cui sono presenti aree focali di calcificazione (Figura 4). Gli ultrasuoni possono facilmente individuare le aree calcifiche, rappresentate da spot altamente riflettenti, all'interno del tumore o del vitreo.

Quando sono di piccole dimensioni, i tumori appaiono lisci, a forma di cupola e presentano una riflettività interna da bassa a media. Man mano che i tumori si sviluppano, diventano più irregolari nella configurazione e più altamente riflettenti in seguito ad un maggiore accumulo di calcio. Questo tipo di tumore pediatrico può presentarsi unilaterale e unifocale, unilaterale e multifocale oppure bilaterale. L'ecografia è diventata una tecnica diagnostica molto utile e affidabile per seguire questi tumori dopo il trattamento (Figura 4). Le misurazione delle dimensioni del tumore e le posizioni tumorali al baseline sono strettamente monitorati durante e dopo il trattamento. In genere, la presenza di leucocoria (pupilla bianca) è il primo segno tumorale osservato dai genitori

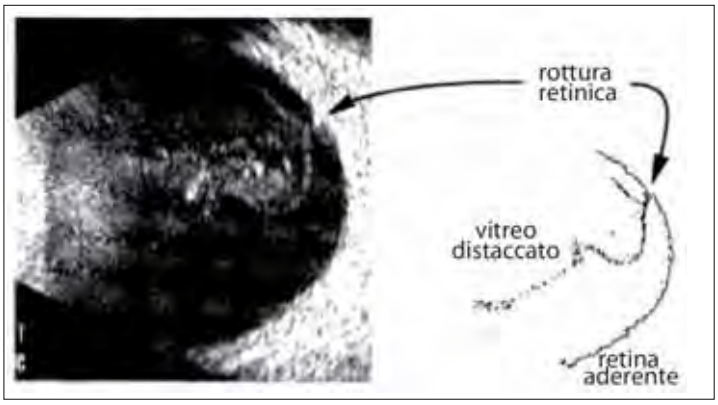

Figura 2. Immagine ecografica a sinistra e a destra, schema di una rottura retinica. Nota la ialoide del vitreo attaccata alla punta del lembo. In questo caso è necessaria una scansione longitudinale per visualizzare lo strappo a causa della direzione radiale del lembo

o dal pediatra. Tuttavia, anche altre malattie della retina in età pediatrica sono associate a leucocoria: persistenza del vitreo iperplastico primitivo (PHPV), retinopatia del prematuro (ROP), malattia di Coats e medulloepitelioma; l'ecografia B-scan insieme ad un esame oftalmologico completo ci aiuta nella diagnosi differenziale, tabella 2.

Coroide

Ecograficamente, la coroide è molto più spessa della retina. Un *distacco della coroide* può avvenire spontaneamente, dopo un trauma o in seguito a interventi chirurgici intraoculari. Agli ultrasuoni, il distacco può presentarsi liscio o a forma di cupola e nessun movimento della coroide è visto con il movimento degli occhi, a differenza di un DR. Quando il distacco è ampio, si possono osservare più distacchi a cupola che assumono una configurazione a "kiss" nella cavità centrale del vitreo. Quando i distacchi della coroide sono *emorragici* anziché *sierosi* (come comunemente si verifica in situazioni traumatiche), lo spazio subcoroideale si presenta con multipli spot iperiflettenti a differenza di un distacco sieroso coroideale anecogeno. Sicuramente l'ecografia B-scan svolge un ruolo importante nella diagnostica del più comune tumore della coroide, il *melanoma maligno*. Come per il retinoblastoma, l'ecografia è diventata uno strumento prezioso nella diagnosi e nel follow-up dei melanomi maligni uveali. Si presentano come neoplasie omogenee ad alta densità di cellule tumorali assumendo ecograficamente una riflettività interna bassa-media e regolare[3-6]. L'ecografia A-scan e B-scan sono in grado di rilevare una vascolarizzazione interna nella maggior parte dei melanomi. Un quadro abbastanza caratteristico è la configurazione a fungo, ma questa forma appare all'ecografia B-scan in meno del 25% dei casi, quando il tumore ha attraversato la membrana Bruch (Figura 5). In genere, un *melanoma della coroide* ha una superficie liscia e una forma a cupola. Melanomi diffusi, invece, hanno una forma relativamente piatta e un contorno irrego-

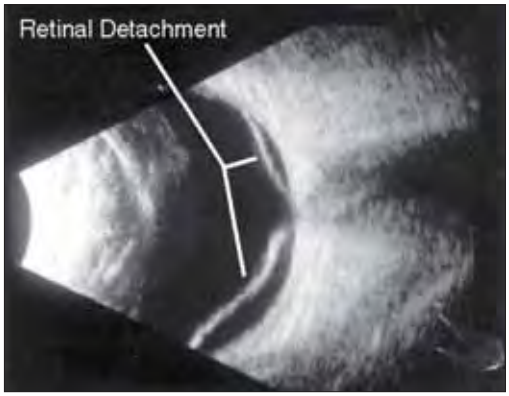

Figura 3. Distacco di retina visibile come banda iperiflettente

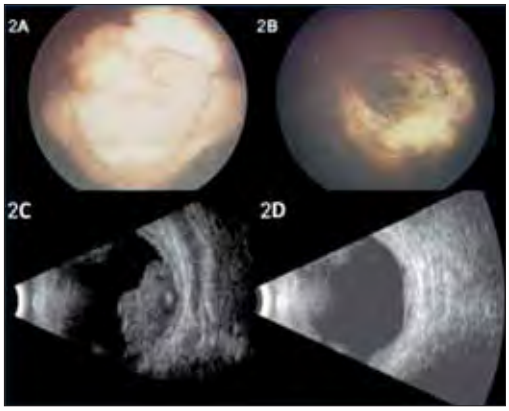

Figura 4. Retinoblastoma. (A-C) Quadro oftalmoscopico ed ecografico prima del trattamento. (B-D) Quadro oftalmoscopico ed ecografico dopo il trattamento chemioterapico. Notare i piccoli spot altamente riflettenti all'interno del tumore, ascrivibili a foci di calcio

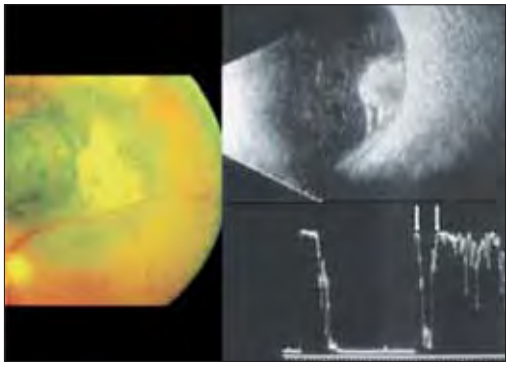

Figura 5. Melanoma della coroide. A sinistra quadro oftalmoscopico. In alto a destra ecografia B-scan con pattern a fungo. In basso a sinistra, tracciato A-scan tipico di un melanoma coroideale, con un picco di alta riflettività che corrisponde alla superficie della lesione (prima freccia) e una bassa-media riflettività interna della lesione; la seconda freccia corrisponde alla sclera. I tessuti sclerali e orbitale sono visti come picchi a destra della lesione

Tabella 2. Diagnosi differenziale retinoblastoma

Condizione	Presentazione	Lateralità	Lunghezza assiale	Caratteristiche ecografiche
Retinoblastoma	< 3 anni. Familiarità	Unilaterale Bilaterale	Normale	Massa intra- sotto-retinica con calcificazioni
ROP	Giorni a pochi mesi dopo la nascita. Prematurità, ossigenoterapia	Bilaterale	Diminuita	DR con loop retinici
PHPV	Settimane a mesi dopo la nascita	Unilaterale	Diminuita	Banda vitreale dalla lente al nervo ottico
Malattia di Coats	4-10 anni. Soprattutto maschi	Unilaterale	Normale	DR essudativo, spot ipereflettenti subretinici
Toxocariasi	Contatti con cani	unilaterale	Normale	Massa periferica, banda vitreo retinica, DR trazionale
Medulloepitelioma	Prima decade di vita	unilaterale	Normale	Cisti nel corpo ciliare

lare, ma mantengono sempre una riflettività interna medio-bassa. Un melanoma può progredire ulteriormente estendendosi attraverso la parete sclerale. L'ecografia è probabilmente l'unico metodo affidabile per rilevare piccole estensioni extrasclerali posteriori. Tale informazione è fondamentale ai fini terapeutici e prognostici. Se un melanoma viene trattato con brachiterapia, la localizzazione ecografica intraoperatoria della placca rispetto al tumore ha notevolmente migliorato il successo del trattamento.

I tumori benigni sono i *nevi melanocitici* e il *melanocitoma*. Come il melanoma, anche i nevi possono essere non pigmentati (amelanotici) oppure presentare una pigmentazione marrone scuro (melanotici). Un melanocitoma, invece, è tipicamente fortemente pigmentato. Quest'ultimi, hanno una configurazione a forma di cupola, ma a differenza del melanoma, sono altamente riflettenti e non hanno una vascolarizzazione interna. Sfortunatamente, melanomi di piccole dimensioni possono mostrare l'assenza di bassa riflettività interna, e di conseguenza, può essere difficile distinguere una piccola lesione benigna da una maligna di analoghe dimensioni.

I *tumori metastatici* possono diffondere attraverso la coroide a causa della loro natura altamente vascolare. Clinicamente, questi tumori sono di color giallo crema e multilobulati. Ecograficamente, le metastasi hanno solitamente un contorno irregolare, grumoso, una struttura interna irregolare, una riflettività interna medio-alta e pochi segni di vascolarizzazione interna (Figura 6). Inoltre, i DR essudativi di tumori metastatici sono di più ampia dimensione rispetto a quelli causati dal melanoma della coroide[7]. Entrambi possono avere un'estensione extrasclerale, quindi, questo aspetto non è utile nella diagnosi differenziale.

Un altro tumore per cui si pone la diagnosi differenziale con il melanoma della coroide è l'*emangioma della coroide* (Tabella 3), un

Tabella 3. Caratteristiche ecografiche di lesioni che simulano un melanoma della coroide

Lesione	Forma	Riflettività	Attenuazione	Vascolarizzazione	Caratteristiche specifiche
Melanoma	Fungo, cupola, lobulata	Bassa-media	Alta	Alta	Struttura interna regolare. Escavazione coroideale
Nevo coroideale	Piatta, cupola	Bassa-media	Alta	No	Estensione inferiore ai 2 mm
Emangioma coroideale	Cupola	Alta	No	No	Struttura interna regolare
Metastasi coroideale	Placoide, irregolare, multipla	Media-alta	Bassa	No	Lesioni multiple

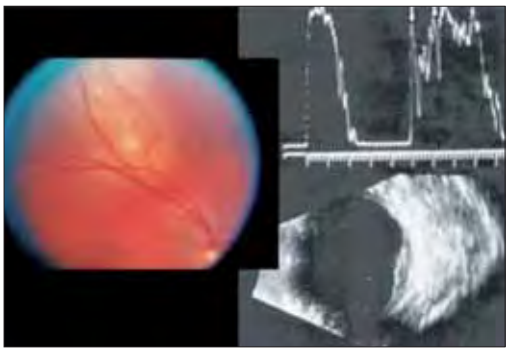

Figura 6. Lesione coroideale da metastasi carcinoma mammario. A sinistra, quadro oftalmoscopico. In alto a destra, tracciato A-scan con riflettività interna irregolare medio-alta, la prima freccia corrisponde alla superficie del tumore, la seconda indica il picco della sclera. In basso a destra la lesione mostra confini piuttosto irregolari all'ecografia B-scan

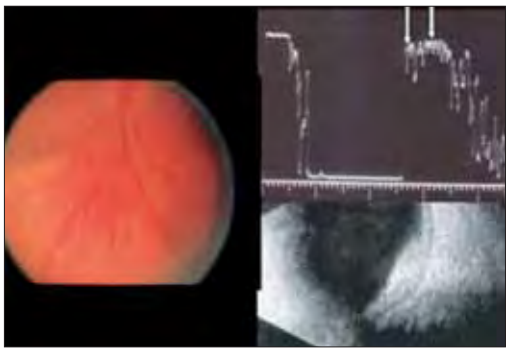

Figura 7. Emangioma della coroide. A sinistra quadro oftalmoscopico. In alto a destra, riflettività interna regolare elevata al tracciato A-scan, la prima freccia indica il picco della superficie del tumore mentre la seconda la sclera. In basso a destra, immagine B-scan

tumore vascolare benigno della coroide. Questi tumori sono in grado di causare DR essudativi con diminuzione del visus. Clinicamente, questi tumori sono di colore arancio e assumono una forma a cupola. Ecograficamente, un emangioma della coroide è a forma di cupola e presenta un'elevata riflettività interna (Figura 7). Se presente, un distacco sieroso della retina sovrastante può essere visto con l'ecografia B-scan. Un'emangioma coroideale diffuso è associato alla sindrome di Sturge-Weber; in questi pazienti, il tumore è più esteso e meno elevato[8].

I tumori coroideali calcifici sono facilmente distinguibili e individuati con l'ecografia B-scan. Un *osteoma della coroide* appare clinicamente come una lesione gialla, comunemente situato vicino al nervo ottico. Ecograficamente, sono caratterizzati da un'elevata riflettività interna ascrivibile alla presenza di calcio. Il loro profilo è di solito piatto e liscio, ma a volte, questi tumori possono avere un aspetto grumoso. Caratteristico è il cono d'ombra posteriore che si osserva all'ecografia B-scan poiché il calcio assorbe l'energia degli ultrasuoni.

Corpo ciliare

Il corpo ciliare è visualizzato meglio con scansioni ad alta risoluzione, tuttavia, può essere utilizzato sia il metodo di immersione che quello di contatto, quest'ultimo permette di studiare la parte più posteriore del corpo ciliare. Un *distacco del corpo ciliare* può estendersi nella coroide periferica e può essere visto sul contatto B-scan, anche se viene meglio visualizzato con una scansione ad alta risoluzione. Una fenditura di basso-medio riflettività si vede nello spazio subciliare. I *tumori del corpo ciliare* sono simili a quelli osservati nella coroide, entrambi insieme all'iride costituiscono la tunica vascolare dell'occhio, l'uvea[9]. I più comuni tumori del corpo ciliare sono melanomi, tuttavia, una varietà di altri tumori si presentano nel corpo ciliare, compresi i *tumori metastatici, medulloepitelioma e leiomiomi*.

Sclera

Gli ultrasuoni sono probabilmente il modo migliore per valutare l'*ispessimento sclerale*, che si verifica nei casi di *nanoftalmo* (occhi molto piccoli), *ipotonia oculare*, *tisi bulbare e sclerite*. Nella sclerite, il grado di ispessimento sclerale può variare da lieve a grave e può essere focale o diffuso con zone di edema adiacente che risulta anecogeno nello spazio di Tenone. Quando, invece, è posteriore e adiacente al nervo ottico, assume la forma di una T. Possono essere presenti un ispessimento sclerale altamente riflettente, distacchi di retina

Figura 8. Stafiloma miopico, freccia

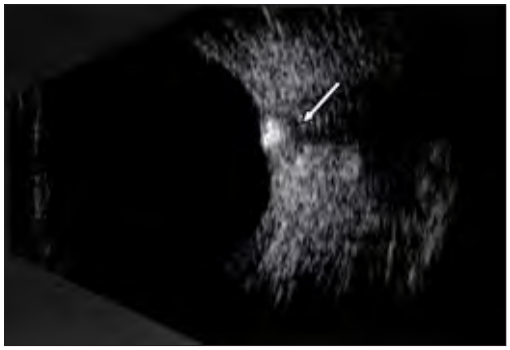

Figura 9. Drusen della papilla. Nota i noduli calcifici, iperriflettenti, all'interno della testa del nervo ottico

ciliocoroideale. L'ecografia B-scan ci permette di vedere anche aree di assottigliamento sclerale, come si verifica negli occhi miopi, configurando l'aspetto di uno *stafiloma* (Figura 8).

Nervo ottico

La papilla ottica di solito viene ben visualizzata con l'esame clinico. L'ecografia risulta utile in caso di opacità dei mezzi diottrici o per individuare un coloboma del nervo ottico. È utile anche per differenziare un *papilledema* (edema del disco ottico) da un pseudopapilledema. Il primo è associato con ipertensione endocranica, mentre il secondo può non avere alcuna rilevanza sistemica. Le *drusen della papilla* sono noduli calcifici all'interno della testa del nervo ottico (Figura 9) e possono simulare un papilledema[10]. Agli ultrasuoni questi noduli sono altamente riflettenti.

Figura 10. Scansione trasversale verticale di un papilledema. La punta della freccia a sinistra individua la parte superficiale e quella destra corrisponde alla linea fortemente riflettente della lamina cribrosa

In caso di papilledema vero, l'aumento della pressione intracranica (PIC) viene trasmesso lungo lo spazio subdurale all'interno del nervo ottico che risulta leggermente allargato nei casi lievi mentre in quelli più gravi si osserva un cerchio anecogeno all'interno della guaina del nervo ottico (separa la guaina del nervo ottico), segno a mezzaluna (Figura 10). La presenza di fluido all'interno della guaina del nervo ottico viene meglio confermata con il test dei 30 gradi. Esso è basato sull'assunzione che quando si gira l'occhio, il nervo ottico e le sue guaine vengono stirate e perciò il liquido sub aracnoideo in eccesso si distribuisce su di un'area maggiore. Tale test viene eseguito con l'ecografia A-scan dinamica e si basa sulla misurazione della larghezza del nervo ottico nella posizione primaria di sguardo e dopo movimenti oculari di 30°. In caso di aumento della PIC, quando gli occhi si muovono di 30 gradi il fluido subaracnoideo si distribuisce al di fuori del nervo ottico, con una diminuzione dei diametri rispetto a quelli misurati in posizione primaria. Se l'aumento degli spessori del nervo è causato da un'infiltrazione parenchimale o un ispessimento della guaina del nervo ottico, la misurazione non cambierà nelle varie posizioni di sguardo. Un glioma del nervo ottico è un processo neoplastico che infiltra il parenchima del nervo ottico. Agli ultrasuoni è liscio, di massa fusiforme, con una riflettività interna medio-bassa e regolare. Un *meningioma* è un esempio di un tumore della guaina ner-

vo ottico. A differenza di un glioma, questo processo neoplastico tipicamente ha una riflettività interna irregolare medio-alta, con possibili aree di calcificazione[11].

Per completare questa panoramica sull'ecografia bulbare non possiamo dimenticarci che gli ultrasuoni esplorano anche i tessuti presenti nella cavità orbitaria (muscoli extraoculari, grasso orbitario).

L'ecografia orbitaria A-scan e B-scan è l'esame fondamentale per lo studio della patologia orbitaria che insieme alla TC e alla RM sono le uniche che permettono di visualizzare il contenuto orbitario. Un esame ecografico orbitario deve essere richiesto nelle seguenti condizioni:

- alterazione del fisiologico posizionamento del bulbo (eso ed enoftalmo);
- massa parabulbare;
- inspiegata o prolungata chemosi e/o iperemia congiuntivale;
- alterazione della motilità oculare con sospetta causa orbitaria;
- patologia bulbare secondaria a sospetta patologia orbitaria;
- patologia bulbare con sospetta estrinsecazione;
- traumi gravi.

BIBLIOGRAFIA

1. Nischal KK, James JN, McAllister J. The use of dy-namicultrasoundB-scantodetectretinaltearsinspon-taneous vitreous haemorrhage. Eye 1995;9:502–506
2. Blumenkranz MS, Byrne SF. Standardized echogra-phy (ultrasonography) for the detection and charac-terization of retinal detachment. Ophthalmology 1982;89:821–831
3. Byrne SF, Green RL. Ultrasound of the Eye and Orbit. 2nd ed. St. Louis, Mo: Mosby Year Book; 2002.
4. Vodapalli H, Murthy SI, Jalali S, Ali MJ, Rani PK. Comparison of immersion ultrasonography, ultrasound biomicroscopy and anterior segment optical coherence tomography in the evaluation of traumatic phacoceles. Indian J Ophthalmol 2012;60:63-65
5. Coleman DJ, Silverman RH, Lizzi FL, Rondeau MJ. Ultrasonography of the Eye and Orbit. 2nd ed. Lippincott Williams & Wilkins; 2006
6. Goldberg MF, Hodes BL. Ultrasonographic diagnosis of choroidal malignant melanoma. Surv Ophthalmol 1977;22:29–40
7. Kreiger AE, Meyer D, Smith TR, et al. Metastatic carcinoma to the choroid with choroidal detachment. Acase presenting as uveal effusion. Arch Ophthalmol 1969;82:209–213
8. Witschel H, Font RL. Hemangioma of the choroid. A clinicopathologic study of 71 cases and a review ofthe literature. Surv Ophthalmol 1976;20:415–431
9. LoRusso FJ, Boniuk M, Font RL. Melanocytoma (magnocellular nevus) of the ciliary body: report of10 cases and review of the literature. Ophthalmology 2000;107:795–800
10. Kurz-Levin MM, Landau K. A comparison of imaging techniques for diagnosing drusen of the optic nerve head. Arch Ophthalmol 1999:117:1045-1049
11. Ossoining KC, Cennarmo G. Byrne SF. Echographic differential diagnosis of optic nerve lesions, in Thijssen JM, Verbeek AM (eds): Ultrasonography in Ophthalmology. Dordrecht, Dr. W. Junk, 1981:327

Chirurgia della cataratta

Lucio Buratto

Novità Editoriali 2013

1300 illustrazioni
1000 pagine
5 volumi
un'opera unica

FABIANO Gruppo Editoriale
Reg. San Giovanni 40 - 14053 Canelli (AT) - Tel. 0141 1768908 - Fax 0141 1768900 – info@fgeditore.it - www.fgeditore.it

La responsabilità medica post Balduzzi

Decreto legge n. 158/2012, convertito nella legge 8 novembre 2012, n. 189
Sentenza n. 4030/13 della Terza sezione civile della Cassazione

a cura di Raffaele La Placa*

La depenalizzazione della responsabilità dei sanitari che nello svolgimento delle proprie attività si attengano alle linee guida e buone pratiche accreditate dalla comunità scientifica, introdotta dal Dl n. 158/2012, non tocca le conseguenze civilistiche per i danni colposi, anche derivanti da colpa lieve, provocati al paziente dalla malpratica medica.

Infatti nell'art. 3 del Dl n. 158/2012, convertito nella L. n. 189/2012 è esplicitamente richiamata la clausola generale del *neminem laedere* prevista dall'art. 2043 del codice civile (*risarcimento per fatto illecito - qualunque fatto doloso o colposo, che cagiona ad altri danno ingiusto, obbliga colui che ha commesso il fatto a risarcire il danno*) e tale richiamo consente di ritenere applicabile il diritto vivente sin ora in essere, pacificamente, dalla giurisprudenza in tema di responsabilità civile medica.

Ciò è affermato nella sentenza n. 4030/2013 della Corte di Cassazione che parla di una *"particolare evoluzione del diritto penale vivente, per agevolare l'utile esercizio dell'arte medica, senza il pericolo di pretestuose azioni penali"*, ma sottolinea come *"la materia della responsabilità civile segue le sue regole consolidate, e non solo per la responsabilità aquiliana del medico, ma anche per la cd. responsabilità contrattuale del medico e della struttura sanitaria, da contatto sociale".*

Inoltre viene sancito che anche la prova fornita dai medici di una colpa lieve, ossia una colpa affievolita dall'aver seguito le linee guida e le buone pratiche accreditate dalla comunità scientifica in quel periodo storico, *"non esime dalla responsabilità civile, che considera la colpa in una dimensione lata, inclusiva del dolo e della diligenza professionale".*

L'esercente la professione sanitaria per esimersi dalla responsabilità civile dovrà provare la complicanza non prevedibile o non prevenibile, prova che incombe alla parte che assume l'obbligo di garanzia della salute.

In realtà, non è detto che la questione sia definitivamente accertata. Cominciano ad esserci sentenze dei giudici di merito (*cfr.* Trib. Varese n. 1406/2012) che invece, argomentando su fatto che la legge citata richiama proprio l'art. 2043 c.c. e cioè quello relativo alla responsabilità extra contrattuale e non invece altri articoli del c.c. che regolano la responsabilità contrattuale, ritengono sia mutata la disciplina applicabile alla responsabilità medica che tornerebbe ad essere regolata, come era ante 1999, dai principi della responsabilità extra contrattuale o aquiliana, con notevoli vantaggi per il medico, se non altro sotto l'aspetto del regime probatorio (su quale parte incombe onere della prova) e della prescrizione applicabile (5 anni anziché 10 anni). Alla prossima puntata!

* *Studio legale La Placa e Griva – patrocinante in Cassazione*

NOVITÀ EDITORIALE

400 pagine
Euro 230

Nicola Pescosolido

L'invecchiamento dell'apparato della visione

CEDOLA DI COMMISSIONE LIBRARIA

FABIANO Gruppo Editoriale Reg. S. Giovanni 40 - 14053 Canelli (AT) - Tel. 0141 1768908 - Fax 0141 1768900 - e-mail: info@fgeditore.it - www.fgeditore.it

DESIDERO SOTTOSCRIVERE L'ACQUISTO DEL VOLUME:	COPIE	PREZZO UNITARIO	IMPORTO
L'invecchiamento dell'apparato della visione		€ 230,00	
Contributo spese postali contrassegno		*€ 7,00*	
Contributo spese postali pagamento anticipato		*€ 5,00*	
		TOTALE	

☐ Pagherò in contrassegno direttamente al postino al ricevimento del volume (contributo spese postali Euro 7,00)

ANTICIPATO (contributo spese postali Euro 5,00)

☐ Allego assegno bancario anticipato non trasferibile intestato alla FGE S.r.l.

☐ Allego copia dell'avvenuto pagamento con bonifico bancario intestato alla FGE S.r.l. (Cassa di Risparmio di Asti Ag. Canelli - IBAN: IT57 Q060 8547 3000 0000 0030 016)

☐ Con carta di credito CartaSi N° ☐☐☐☐ ☐☐☐☐ ☐☐☐☐ ☐☐☐☐ scad. ☐☐☐☐ CVV ☐☐☐☐

Titolare della carta _____ data di nascita _____

Azienda/Cognome _____

Nome _____

Indirizzo _____

Cap _____ Città _____

Prov _____ Tel. _____ Fax _____

Mail _____

P.IVA o Cod. Fisc. _____

Specificare cortesemente la categoria di interesse

☐ Studente ☐ Oculista ☐ Ortottista

AREA di INTERESSE

☐ Cataratta-IOL	☐ Medicina Legale	☐ Oftalm. legale
☐ Glaucoma	☐ Ricerca	☐ Trapianto di cornea
☐ Ottica-Refrazione	☐ Chir. refrattiva	☐ Cornea
☐ Chir. plastica oculo palpebrale	☐ Oftalm. generale	☐ Oftalm. pediatrica
☐ Ipovisione	☐ Strabismo	☐ Vitreo retina
☐ Retina	☐ Contattologia medica	

INFORMATIVA SUL TRATTAMENTO DEI DATI PERSONALI

I dati comunicati in questa sede verranno trattati in conformità alle modalità previste dal Dlgs 196/2003 con le seguenti finalità: fornitura dei servizi e elaborazione delle risposte richieste; invio di comunicazioni e proposte commerciali da parte di FGE S.r.l. riguardanti nuovi prodotti e servizi offerti direttamente o da propri partner commerciali; elaborazione di statistiche; invio di altre pubblicazioni di settore. I dati non saranno comunicati a terze parti, senza specifica autorizzazione. Titolare del trattamento è FGE S.r.l, Reg. San Giovanni 40, 14053 Canelli (AT), e-mail: info@fgeditore.it. Incaricati del trattamento saranno i membri della direzione e amministrazione, dell'ufficio commerciale, dell'ufficio marketing e dell'ufficio relazioni pubbliche. Potrà richiedere verifica, modifica, cancellazione dei suoi dati dai nostri archivi o l'elenco aggiornato dei responsabili del trattamento contattando la segreteria FGE S.r.l., ai recapiti indicati in questa informativa.

RICHIESTA DI CONSENSO

Secondo i termini indicati nell'informativa sopra riportata, La preghiamo di esprimere il Suo consenso al trattamento dei Suoi dati personali, ricordandoLe che in mancanza di consenso non sarà possibile erogare nessuno dei servizi richiesti.

❑ acconsento al trattamento dei miei dati personali ❑ non acconsento al trattamento dei miei dati personali

Data _____ Firma _____

Le Lenti Hoya Bluecontrol

NOVITÀ

La Protezione dalla Luce Blu nel Mondo Digitale

Vita Moderna

Dalla mattina presto fino a sera tardi, è sempre di più il tempo che si passa davanti ai dispositivi digitali (il 30% delle persone li utilizza per circa 6 ore al giorno, il 14% per circa 10 ore - Fonte: "The Vision Council 2012"). Tutti questi dispositivi, utilizzati per lavoro o per svago, emettono la cosiddetta luce blu.

Cos'è la Luce Blu?

Presente naturalmente nel sole, ma **emessa artificialmente da dispositivi LCD e LED di smartphone, tablet, TV e PC** e dai sistemi di illuminazione a basso consumo energetico, la luce blu ha una lunghezza d'onda corta e quindi maggior frequenza ed energia. I dispositivi come smartphone e tablet emettono fino al 40% in più di luce blu e la loro diffusione è in crescita e così anche gli effetti negativi sul benessere della vista.
Sono due le principali cause del problema: distanza di utilizzo ravvicinata dei dispositivi multimediali e alta emissione di luce blu.

Quali gli Effetti?

L'esposizione alla luce blu può provocare:

- **Rossore e occhi irritati**, perché si fissano schermi retroilluminati per un lungo periodo di tempo
- **Secchezza degli occhi**, per la minor lubrificazione data da un minor "sbattere di ciglia"
- **Affaticamento**: per l'eccessiva esposizione alla luce blu e per lo sforzo nel vedere caratteri e immagini piccole
- **Visione offuscata** dovuta alla luminosità degli schermi
- **Dolore alla schiena, al collo e alle spalle** a causa di una postura scorretta per il posizionamento improprio del monitor
- **Mal di testa**, per eccessivo affaticamento degli occhi.



La luce blu influenza inoltre il ciclo circadiano in quanto è in grado di inibire la produzione di melatonina, responsabile dell'equilibrio sonno-veglia. Per questo può migliorare i tempi di reazione soprattutto nelle ore serali o notturne. In alcuni casi, la luce blu può però provocare disturbi del sonno e della veglia. La sovraesposizione può portare a patologie come la degenerazione maculare e può avere conseguenze dovute a disordini del sonno, come diabete e obesità*, fino a malattie più importanti anche se in questo caso i pareri sono a volte contradditori.

La Soluzione: Bluecontrol di Hoya

Le lenti Hoya **BlueControl** sono la risposta ideale ai bisogni dei moderni portatori di occhiali. Garantiscono la giusta protezione perché riducono la quantità di luce blu che arriva agli occhi e, anche in condizioni di scarsa illuminazione, assicurano comfort estremo. Inoltre, contribuiscono a ridurre l'affaticamento visivo, migliorando la visione dello schermo e rendendo il testo più leggibile.

Rispondono a un bisogno latente degli utenti, come dimostra una ricerca commissionata da Hoya condotta da Millward Brown a Novembre 2012 in Europa dal titolo "L'atteggiamento dei consumatori nei confronti di rivestimenti antiriflesso". È stato infatti rilevato che, in Italia, il 91% lamenta fastidi durante l'utilizzo di dispositivi digitali.
I benefici sono immediati: le lenti trattate con BlueControl hanno effetti rilassanti sugli occhi, grazie ad un aumento del contrasto e alla riduzione dell'abbagliamento, garantendo una percezione naturale dei colori, poiché sono trasparenti possono essere indossate sempre.

www.hoya.it

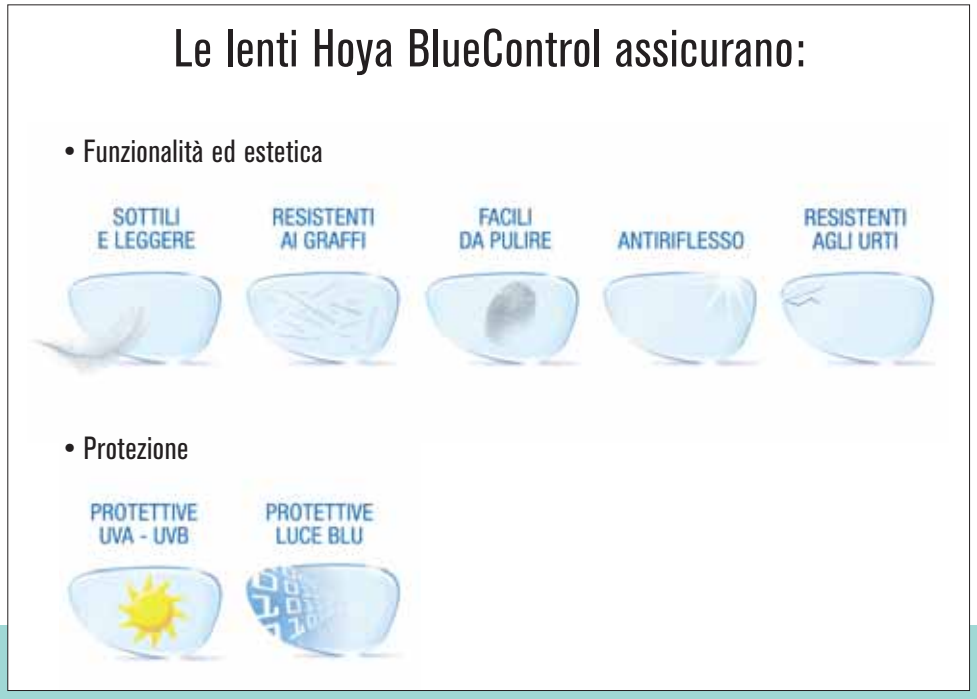

IOPIZE

Latanoprost 50 mcg/ml
collirio, soluzione

IOPIZE - RIASSUNTO DELLE CARATTERISTICHE DEL PRODOTTO

1. DENOMINAZIONE DEL MEDICINALE. IOPIZE 50 mcg/ml collirio, soluzione. **2. COMPOSIZIONE QUALITATIVA E QUANTITATIVA.** 1 ml di collirio contiene 50 mcg di latanoprost. Un flacone da 2,5 ml di collirio contiene 125 mcg di latanoprost. *Eccipienti:* 0,2 mg di benzalconio cloruro per 1 ml di collirio. Per l'elenco completo degli eccipienti, vedere il paragrafo 6.1. **3. FORMA FARMACEUTICA.** Collirio, soluzione. Soluzione limpida incolore. **4. INFORMAZIONI CLINICHE. 4.1 Indicazioni terapeutiche.** Riduzione della pressione intraoculare in pazienti con glaucoma ad angolo aperto e con ipertensione oculare. **4.2 Posologia e modo di somministrazione. Posologia:** Uso Oculare. *Dose raccomandata negli adulti (inclusi pazienti anziani):* La terapia raccomandata è una goccia di collirio una volta al giorno nell'occhio(i) da trattare. L'effetto ottimale si ottiene somministrando IOPIZE 50 mcg/ml collirio, soluzione la sera. È opportuno non instillare IOPIZE 50 mcg/ml collirio, soluzione più di una volta al giorno in quanto è stato dimostrato che somministrazioni più frequenti diminuiscono l'effetto ipotensivo sulla pressione intraoculare. In caso di mancata somministrazione di una dose, il trattamento deve continuare normalmente con la dose successiva. Come con gli altri colliri, al fine di ridurre il possibile assorbimento sistemico, si raccomanda di comprimere il sacco lacrimale a livello del canto mediale (occlusione puntale) per un minuto. Ciò deve essere effettuato subito dopo l'instillazione di ogni singola goccia. Le lenti a contatto devono essere rimosse prima dell'instillazione delle gocce oftalmiche e possono essere riapplicate 15 minuti dopo. Se si usa più di un farmaco topico oftalmico, i farmaci devono essere somministrati almeno cinque minuti l'uno dall'altro. *Bambini e adolescenti:* Non sono disponibili dati di tollerabilità ed efficacia nei bambini e negli adolescenti. Pertanto, l'uso di IOPIZE 50 mcg/ml collirio non è raccomandato nei bambini e negli adolescenti. **4.3 Controindicazioni.** Ipersensibilità al principio attivo o ad uno degli eccipienti. **4.4 Speciali avvertenze e precauzioni per l'uso.** IOPIZE collirio può alterare gradualmente il colore dell'occhio aumentando la quantità di pigmento marrone dell'iride. Prima dell'inizio del trattamento, i pazienti devono essere informati circa la possibilità di cambiamento permanente del colore dell'occhio. Il trattamento unilaterale può causare eterocromia permanente. Questo cambiamento di colore dell'occhio è stato notato soprattutto in pazienti con iridi di colore disomogeneo, ad es. blu-marrone, grigio-marrone, giallo-marrone e verde-marrone. Negli studi con latanoprost, l'insorgenza del cambiamento di solito avviene entro i primi otto mesi di trattamento. Il rapporto di progressione nella pigmentazione dell'iride diminuisce con il tempo ed è stabile per cinque anni. Non è stato valutato l'effetto dell'aumentata pigmentazione oltre i cinque anni. In uno studio aperto di 5 anni sulla sicurezza del latanoprost, il 33% dei pazienti ha sviluppato la pigmentazione dell'iride (vedi paragrafo 4.8). Questo cambiamento nel colore dell'iride è lieve nella maggior parte dei casi e spesso non è osservato clinicamente. L'incidenza nei pazienti con iridi di colore disomogeneo varia dal 7% all'85%, con iridi giallo-marrone si ha una maggiore incidenza. In pazienti con occhi di colore omogeneo blu non è stato osservato nessun cambiamento, ed in pazienti con occhi di colore omogeneo grigio, verde o marrone il cambiamento è stato visto solo raramente. Il cambiamento di colore è dovuto ad un aumento della melanina nei melanociti dello stroma dell'iride e non ad un aumento del numero dei melanociti. Di solito, la pigmentazione marrone attorno alla pupilla si diffonde concentricamente verso la zona periferica dell'occhio interessato, ma può interessare tutta l'iride o parti di essa. Dopo la sospensione del trattamento non è stata osservata un'ulteriore pigmentazione dell'iride marrone. Gli studi clinici ad oggi disponibili hanno dimostrato che il cambiamento di colore non è riferibile ad alcun sintomo o alterazioni patologiche. Nevi o areole dell'iride non sono stati influenzati dal trattamento. Gli studi clinici non hanno evidenziato accumulo di pigmento nel trabecolato sclero-corneale o in qualsiasi altra parte della camera anteriore. Sulla base di un'esperienza clinica di 5 anni, l'aumento della pigmentazione dell'iride non ha mostrato determinare alcuna conseguenza di natura clinica negativa e la somministrazione di latanoprost può essere continuata se si manifesta la pigmentazione dell'iride. I pazienti comunque devono essere controllati regolarmente e in caso di peggioramento del quadro clinico, il trattamento con latanoprost può essere interrotto. Vi è un'esperienza limitata di latanoprost nel glaucoma cronico ad angolo chiuso, in pazienti pseudofachici con glaucoma ad angolo aperto e nel glaucoma pigmentario. Non c'è esperienza di latanoprost nel glaucoma infiammatorio e neovascolare, in condizioni di infiammazione oculare o nel glaucoma congenito. Il latanoprost non ha alcuno o scarsi effetti sulla pupilla, ma non si ha sufficiente esperienza in merito ad attacchi acuti di glaucoma ad angolo chiuso. Pertanto, si deve usare cautela nell'impiego di latanoprost in queste circostanze, finché si avrà una maggiore esperienza. Sono disponibili dati limitati circa l'uso di latanoprost durante la fase peri-operatoria della chirurgia di estrazione della cataratta. In questi pazienti il latanoprost deve essere usato con cautela. Sono pervenuti casi di edema maculare (vedi paragrafo 4.8) soprattutto in pazienti afachici, pseudofachici con rottura della lente della capsula posteriore o con lenti in camera anteriore e in pazienti con fattori di rischio noti per l'edema maculare cistoide (come retinopatia diabetica e occlusione della vena retinica). Il latanoprost deve essere usato con cautela in pazienti afachici, pseudofachici con rottura della lente della capsula posteriore o con lenti in camera anteriore e in pazienti con fattori di rischio noti per l'edema maculare cistoide. In pazienti con fattori di rischio noti per iriti/uveiti, il latanoprost può essere usato con cautela. Esiste un'esperienza limitata per pazienti con asma, ma sono stati riscontrati casi di esacerbazione dell'asma e/o di dispnea. I pazienti asmatici quindi devono essere trattati con cautela in attesa di esperienze sufficienti, vedi anche paragrafo 4.8. È stata osservata una discolorazione della cute periorbitale, riportata nella maggioranza delle segnalazioni in pazienti giapponesi. Ad oggi i dati hanno mostrato che la discolorazione della cute periorbitale non è permanente e in qualche caso è reversibile mentre si continua il trattamento con latanoprost. Il latanoprost può cambiare gradualmente le ciglia e la peluria nell'occhio trattato e nell'area circostante; questi cambiamenti includono un aumento della lunghezza, dello spessore, della pigmentazione, del numero delle ciglia o della peluria e un alterato orientamento delle ciglia. I cambiamenti nelle ciglia sono reversibili previa interruzione del trattamento. IOPIZE 50 mcg/ml collirio contiene benzalconio cloruro, il quale è comunemente utilizzato come conservante nei prodotti oftalmici. È stato riferito che il benzalconio cloruro causa cheratopatia puntata e/o cheratopatia ulcerativa tossica, può causare irritazione oculare ed è noto che scolorisce le lenti a contatto morbide. Con l'uso frequente o prolungato di IOPIZE 50 microgrammi/ml in pazienti con secchezza oculare, o in condizioni in cui la cornea è compromessa è necessario uno stretto monitoraggio. Le lenti a contatto possono assorbire il benzalconio cloruro e devono quindi essere rimosse prima di applicare IOPIZE 50 microgrammi/ml collirio ma possono essere reinserite dopo 15 minuti (vedere paragrafo 4.2). **4.5 Interazione con altri medicinali e altre forme di interazione.** Non sono stati condotti studi di interazione. Sono stati riportati aumenti paradossali nella pressione intraoculare in seguito alla concomitante somministrazione oftalmica di due analoghi prostaglandinici. Pertanto, l'uso di due o più prostaglandine, analoghi prostaglandinici o derivati prostaglandinici non è raccomandato. **4.6 Gravidanza e allattamento.** *Gravidanza:* Non è stata stabilita la sicurezza di questo medicinale in gravidanza. Esiste la possibilità di rischio farmacologico in corso di gravidanza sia per il feto che per il neonato (vedere paragrafo 5.3). Pertanto, il latanoprost non deve essere usato in gravidanza se non strettamente necessario, quando i benefici per la madre superano i rischi per il bambino. *Allattamento:* Il latanoprost e i suoi metaboliti possono passare nel latte materno e quindi il latanoprost non deve essere usato nelle donne che allattano o l'allattamento deve essere sospeso. **4.7 Effetti sulla capacità di guidare veicoli e sull'uso di macchinari.** IOPIZE 50 mcg/ml collirio, soluzione ha una poca o moderata influenza sulla capacità di guidare o sull'uso di macchine. Analogamente agli altri preparati per uso oftalmico, l'instillazione di gocce può causare un senso di annebbiamento transitorio della vista. Fino a quando questo non si è risolto, il paziente non deve guidare veicoli o usare macchinari. **4.8 Effetti indesiderati.** La maggioranza degli effetti indesiderati riguardano il sistema oculare. In uno studio aperto di 5 anni sulla sicurezza del latanoprost, il 33% dei pazienti ha sviluppato pigmentazione dell'iride (vedi paragrafo 4.4). Altri effetti indesiderati sono generalmente transitori ed avvengono durante la somministrazione. Gli effetti indesiderati sono classificati in funzione della frequenza come segue: molto comune (≥1/10), comune (≥1/100 a <1/10), non comune (≥1/1000 a <1/100), raro (≥1/10,000 a <1/1000), molto raro (<1/10,000) e non noto (non può essere stimato dai dati disponibili) (*Tabella 1).* Le frequenze degli eventi riportati dopo la commercializzazione non sono note. **4.9 Sovradosaggio.** *Sintomi:* A parte irritazione oculare e iperemia congiuntivale, non si conoscono altri effetti indesiderati oculari in caso di sovradosaggio di latanoprost. Se il latanoprost viene accidentalmente ingerito, possono essere utili le seguenti informazioni: un flacone contiene 125 mcg di latanoprost. Più del 90% è metabolizzato durante il primo passaggio nel fegato. L'infusione endovenosa di 3 mcg/kg in volontari sani non ha indotto sintomi, ma un dosaggio di 5,5 - 10 mcg/kg ha causato nausea, dolori addominali, vertigini, affaticamento, vampate di calore e sudorazione. Nelle scimmie, l'infusione endovenosa di latanoprost a dosaggi fino a 500 mcg/kg non ha causato effetti importanti sul sistema cardiovascolare. La somministrazione intravenosa di latanoprost nelle scimmie è stata correlata a broncocostrizione transitoria. Tuttavia, in pazienti affetti da asma bronchiale moderata, latanoprost non induce broncocostrizione se applicato per via topica nell'occhio ad una dose sette volte superiore a quella usata in clinica. *Trattamento:* In caso di sovradosaggio di latanoprost, il trattamento deve essere sintomatico. **5. PROPRIETÀ FARMACOLOGICHE. 5.1 Proprietà farmacodinamiche.** *Categoria farmacoterapeutica:* Preparazioni antiglaucoma e miotici, analoghi delle prostaglandine, codice ATC: S01EE01. Il principio attivo latanoprost, un analogo della prostaglandina $F_{2\alpha}$, è un agonista selettivo del recettore prostanoide FP che riduce la pressione intraoculare aumentando il deflusso dell'umore acqueo. La diminuzione della pressione intraoculare inizia nell'uomo circa tre/quattro ore dopo la somministrazione e raggiunge il massimo effetto dopo otto/dodici ore. La riduzione della pressione si mantiene per almeno 24 ore. Studi nell'animale e nell'uomo indicano che il meccanismo d'azione principale consiste in un aumentato deflusso uveosclerale, anche se è stato riportato nell'uomo un aumento nella facilità di deflusso (riduzione della resistenza al deflusso). Studi pilota hanno dimostrato l'efficacia di latanoprost somministrato in monoterapia. Inoltre, sono stati effettuati studi clinici in associazione. Essi includono studi che hanno evidenziato l'efficacia di latanoprost in associazione con antagonisti beta-adrenergici (timololo). Studi a breve termine (1 o 2 settimane) indicano un effetto additivo di latanoprost se usato in associazione con agonisti adrenergici (dipivalil epinefrina), inibitori dell'anidrasi carbonica somministrati per via orale (acetazolamide) e almeno parzialmente con agonisti colinergici (pilocarpina). Prove cliniche hanno dimostrato che latanoprost non ha un effetto significativo sulla produzione di umore acqueo. Non è stato riscontrato alcun effetto di latanoprost sulla barriera emato/acquosa.

Tabella 1: Effetti indesiderati

Classificazione per sistemi e organi	Molto comune (≥1/10)	Comune (≥1/100 <1/10)	Non comune (≥1/1000 <1/100)	Raro (≥1/10,000 <1/1000)	Molto raro (<1/10,000)	Non noto (la frequenza non può essere definita sulla base dei dati disponibili)
Disturbi cardiaci					Peggioramento dell'angina in pazienti con malattia già esistente	Palpitazioni
Disturbi del Sistema Nervoso						Mal di testa Vertigini
Patologie dell'occhio	Aumentata pigmentazione dell'iride. Da media a moderata iperemia congiuntivale, irritazione oculare (bruciore, prurito, orticaria e sensazione di corpo estraneo). Cambiamenti nelle ciglia e nella peluria (maggiore lunghezza, spessore, pigmentazione e numero) (nella popolazione giapponese nella grande maggioranza dei casi).	Erosione epiteliale punctata transitoria, nella maggior parte asintomatica. Blefariti. Dolore oculare.	Edema palpebrale. Secchezza oculare. Cheratite. Visione offuscata. Congiuntivite.	Iriti/uveiti (nella maggior parte dei casi in pazienti con concomitanti fattori predisponenti). Edema maculare. Erosione ed edema corneale sintomatico. Edema periorbitale. Alterato orientamento delle ciglia con conseguente irritazione oculare. Ulteriore fila di ciglia all'apertura delle ghiandole di Meibomio (distichiasi).		Cisti dell'iride
Disturbi respiratori, toracici e mediastinali				Asma. Esacerbazione dell'asma. Dispnea.		
Disturbi della pelle e dei tessuti sottocutanei			Rash cutanei.	Reazioni cutanee localizzate sulle palpebre. Iscurimento della cute palpebrale.		
Disturbi muscoloscheletrici e del tessuto connettivo						Mialgia. Artralgia.
Disturbi generali e effetti sul sito di somministrazione					Dolore toracico.	

Studi nelle scimmie hanno dimostrato che latanoprost, somministrato a dosi cliniche, non ha alcuno se non trascurabile effetto sulla circolazione sanguigna intraoculare. Può comunque verificarsi lieve o moderata iperemia congiuntivale o episclerale durante il trattamento topico. Il trattamento cronico con latanoprost nell'occhio della scimmia, dopo estrazione extracapsulare del cristallino, non ha influenzato il circolo ematico retinico come verificato fluoroangiograficamente. Il latanoprost, durante trattamenti a breve termine, non ha indotto diffusione di fluoresceina nel segmento posteriore in occhi umani pseudofachici. Non sono stati riscontrati effetti farmacologici significativi sul sistema cardiovascolare o respiratorio dopo somministrazione di latanoprost a dosi cliniche. **5.2 Proprietà farmacocinetiche.** Latanoprost (p.m. 432.58) è un profarmaco esterificato con un gruppo isopropile, di per sé inattivo, che dopo reazione di idrolisi nella forma acida diventa biologicamente attivo. Il profarmaco è ben assorbito attraverso la cornea e viene interamente idrolizzato durante il passaggio nell'umore acqueo. Studi nell'uomo indicano che il picco di concentrazione nell'umore acqueo viene raggiunto circa due ore dopo la somministrazione topica. Dopo instillazione locale nella scimmia, latanoprost si distribuisce soprattutto nel segmento anteriore, nella congiuntiva e nelle palpebre. Solo piccole quantità di farmaco raggiungono il segmento posteriore. La forma acida di latanoprost non viene metabolizzata nell'occhio. Il principale metabolismo avviene nel fegato. Nell'uomo l'emivita plasmatica è di 17 minuti. Studi nell'animale hanno dimostrato che i metaboliti principali, l'1,2.dinor e l'1,2,3,4.tetranor, non esercitano alcuna o solo debole attività biologica e sono escreti principalmente nell'urina. **5.3 Dati preclinici di sicurezza.** La tossicità oculare di latanoprost, al pari di quella sistemica, è stata studiata in diverse specie animali. In genere latanoprost è ben tollerato con un margine di sicurezza tra dose clinica e tossicità sistemica di almeno 1000 volte. Alti dosaggi di latanoprost, circa 100 volte la dose clinica/kg di peso corporeo, somministrati nelle scimmie non anestetizzate per via endovenosa, hanno dimostrato un aumento della frequenza respiratoria probabilmente indotta da broncocostrizione di breve durata. Negli studi sull'animale latanoprost non ha evidenziato proprietà sensibilizzanti. Non sono stati osservati effetti tossici nell'occhio con dosi fino a 100 mcg/occhio/die nel coniglio o nella scimmia (la dose clinica è approssimativamente di 1,5 mcg/occhio/die). Nella scimmia, comunque, latanoprost ha dimostrato di indurre un aumento della pigmentazione dell'iride. Il meccanismo della iperpigmentazione sembra essere determinato dalla stimolazione della produzione di melanina nei melanociti dell'iride, senza alterazioni di tipo proliferativo. Il cambiamento del colore dell'iride può essere permanente. Ricerche sulla tossicità oculare cronica hanno dimostrato che la somministrazione di 6 mcg/occhio/kg di latanoprost può indurre un allargamento della rima palpebrale. Questo effetto è reversibile e si verifica dopo somministrazione di dosi superiori alla dose clinica. Tale effetto non è riscontrato nell'uomo. Il latanoprost è risultato negativo nei test di mutazione inversa nei batteri, di mutazione genica nel linfoma murino e nel test del micronucleo nel topo. Aberrazioni cromosomiche sono state osservate in vitro su linfociti umani. Effetti simili sono stati osservati con la prostaglandina $F_{2\alpha}$, una prostaglandina di origine naturale, e ciò indica che tali effetti sono classe correlati. Ulteriori studi di mutagenesi in vitro/in vivo nel ratto, su sintesi di DNA non programmata, hanno dato risultati negativi ed indicano che il latanoprost non ha proprietà mutagene. Studi di carcinogenesi nel topo e nel ratto sono risultati negativi. Studi nell'animale hanno dimostrato che il latanoprost non ha effetto sulla fertilità maschile o femminile. In studi di tossicità embrionale nel ratto non è stata riscontrata tossicità embrionale con dosi di latanoprost (5,50 e 250 mcg/kg/die) per via endovenosa. Comunque il latanoprost induce effetti letali per l'embrione nel coniglio alla dose di 5 mcg/kg/die e più. La dose di 5 microgrammi/kg/die (approssimativamente 100 volte la dose clinica) ha causato tossicità embrionale e fetale significativa caratterizzata da un'aumentata incidenza di riassorbimento ritardato, aborto e da peso fetale ridotto. Non è risultato nessun potenziale teratogeno. **6. INFORMAZIONI FARMACEUTICHE. 6.1 Elenco degli eccipienti.** Benzalconio cloruro - Sodio cloruro - Sodio fosfato monobasico diidrato - Sodio fosfato dibasico dodecaidrato - Acqua depurata. **6.2 Incompatibilità.** Studi in vitro hanno dimostrato la formazione di un precipitato se gocce oculari contenenti tiomersale sono mescolate con il latanoprost. Se vengono usati questi farmaci, le gocce oculari devono essere somministrate con un intervallo di almeno cinque minuti. **6.3 Validità.** *Validità:* 36 mesi. Validità dopo l'apertura del contenitore: 4 settimane. **6.4 Speciali precauzioni per la conservazione.** Conservare in frigorifero (2°C - 8°C). Non congelare. Conservare il flacone nell'astuccio esterno per tenerlo a riparo dalla luce. Dopo la prima apertura del flacone: conservare a temperatura inferiore ai 25°C e utilizzare entro 4 settimane. **6.5 Natura e contenuto del contenitore.** Flacone LDPE da 2,5 ml con contagocce, tappo a vite in HDPE e tappo di protezione in LDPE sigillato. Ogni flacone contiene 2,5 ml di collirio, soluzione che corrispondono approssimativamente a 80 gocce di soluzione. Confezioni: 1 x 2,5ml, 3 x 2,5ml, 6 x 2,5ml. È possibile che non tutte le confezioni siano commercializzate. **6.6 Speciali precauzioni per lo smaltimento.** Nessuna precauzione speciale. **7. TITOLARE DELL'AUTORIZZAZIONE ALL'IMMISSIONE IN COMMERCIO.** S.I.F.I. S.p.A. - Sede Legale: Via Ercole Patti, 36 - 95020 Lavinaio - Aci S. Antonio (CT). **8. NUMERO(I) DELL'AUTORIZZAZIONE ALL'IMMISSIONE IN COMMERCIO.** 039276011 - "50 microgrammi/ml collirio, soluzione" 1 flacone LDPE da 2,5 ml - 039276023 - "50 microgrammi/ml collirio, soluzione" 3 flaconi LDPE da 2,5 ml - 039276035 - "50 microgrammi/ml collirio, soluzione" 6 flaconi LDPE da 2,5 ml. **9. DATA DI PRIMA AUTORIZZAZIONE/RINNOVO DELL'AUTORIZZAZIONE.** Dicembre 2009. **10. DATA DI REVISIONE DEL TESTO.** Ottobre 2012.

Classe di rimborsabilità: A
Medicinale soggetto a prescrizione medica (RR)
Prezzo al pubblico: Iopize collirio, soluzione 1 flacone da 2,5 ml: € 9,35

www.sifigroup.com

SIFI
EyeCare Together

Come scegliere la terapia intravitreale per l'edema macular secondario ad occlusione venosa retinica

A cura di: Michele Figus, Chiara Posarelli, Marco Nardi
Unità Operativa. Oculistica Universitaria. Azienda Ospedaliero-Universitaria Pisana

Introduzione

L'edema maculare secondario a occlusione venosa retinica presenta alcune difficoltà nel trattamento soprattutto se la macula è interessata da fenomeni ischemici o rimaneggiamento vascolare con anastomosi artero-venose. Il caso in questione mostra tre aspetti critici che stimolano una discussione in merito al trattamento: efficacia e tempestività, possibili complicanze e infine costi.

Caso clinico

La signora TE di anni 68 si presentò alla nostra osservazione nel dicembre 2009 per calo visivo OS. La paziente riferì una pregressa trombosi venosa di branca inferiore un anno prima della visita. I medici che avevano posto la diagnosi avevano consigliato una terapia con Argon laser che la paziente aveva rifiutato. Era già stato eseguito un trattamento laser su una degenerazione retinica periferica in OD.

Al momento della visita l'acuità visiva era 10/10 in OD con sf -4.50 = cil -1.50 (180) e 3/10 in OS con sf -4.50 = cil -1.50 (160 TABO). La tensione endoculare era 13 mmHg in OD e 14 mmHg in OS. Al fondo si osservava in OD esiti di fotocoagulazione Argon laser infero-temporale e una degenerazione a bava di lumaca supero-nasale. In OS oltre una degenerazione a bava di lumaca infero-temporale si osservavano gli esiti di una pregressa trombosi venosa retinica della branca temporale inferiore complicata da un edema maculare diffuso con essudati duri paramaculari temporali e alcune emorragie retiniche profonde al polo posteriore. Oltre a chiedere di visionare gli esami e le visite mediche precedenti per ricercare la causa dell'occlusione venosa fu proposto di eseguire una tomografia a coerenza ottica (OCT) per quantificare l'edema maculare e una fluoroangiografia retinica per ricercare aree ischemiche.

La fluoroangiografia retinica evidenziava rare microemorragie ed essudati duri disposti a circinata in sede paramaculare temporale; fin dai tempi precoci si apprezzava una ipofluorescenza in regione maculare che permaneva anche tardivamente, compatibile con ischemia retinica associata a leakage e pooling di colorante nei tempi tardivi dell'angiogramma per edema maculare. L'OCT mostrò un edema maculare diffuso di aspetto pseudo-cistico associato alla presenza di formazioni iperriflettenti intraretiniche compatibili con essudati duri, in assenza di sollevamento del neuroepitelio maculare e uno spessore foveale medio di 552 micron con un volume maculare di 8.3 mm^3 (*Figura 1a, b, c*). Venne proposta pertanto una terapia con iniezioni intravitreali di bevacizumab 1.25 mg in 0.05 ml di soluzione per provare a ridurre l'edema maculare nonostante perdurasse da tempo.

Vennero eseguite sei iniezioni intravitreali mensili di bevacizumab 1.25 mg da gennaio a giugno che portarono a una progressiva riduzione dello spessore foveale fino a 350 micron e ad un incremento dell'acuità visiva fino a 7/10 corretti nel luglio del 2010. Durante questo periodo fu eseguito anche un trattamento con Argon laser per le aree ischemiche. La paziente era soddisfatta dell'efficacia del trattamento nonostante non gradisse troppo l'impegno che comportava (viaggi per raggiungere l'ospedale che distava 50 km circa, controlli post-trattamento, esecuzione di esami OCT).

Nell'agosto del 2010 l'acuità visiva era 10/10 corretti in OD e ridotta a 5/10

Figura 1

corretti in OS. Era presente una cataratta corticale bilaterale in evoluzione. Al fondo si osservava una persistenza dell'edema maculare. Stante il diniego della paziente a nuove iniezioni a cadenza regolare fu proposto di iniziare un trattamento con desametasone 0.7 mg intravitreale in dispositivo a lento rilascio. Al momento non era disponibile la rimborsabilità ministeriale. Fu fatto un test al cortisone somministrando tre gocce al giorno di desametasone 0.2 g per un mese. Il tono oculare salì a 24 mmHg durante una curva tonometrica e si decise di non procedere con tale trattamento per il timore di un ipertono da cortisone.

La paziente tornò alla nostra attenzione nel gennaio e luglio 2011. L'acuità visiva si era stabilizzata nuovamente sui 3/10 e l'edema maculare era sempre persistente con uno spessore foveale di 800 micron. La paziente si rese disponibile per un nuovo trattamento con farmaci anti-VEGF e vennero eseguite 6 iniezioni intravitreali di bevacizumab 1.25 mg a cadenza regolare da agosto 2011 fino a febbraio 2012. L'acuità visiva finale nell'aprile 2012 era 10/10 in OD e 4/10 corretti in OS; la cataratta corticale non aveva mai modificato la refrazione e la tensione endoculare era 12 mmHg in OO. L'edema maculare era ridotto ma sempre presente (spessore foveale 350 micron circa). In presenza di un'ischemia maculare l'edema è spesso refrattario e si può associare a una atrofia retinica tardiva. Nonostante la persistenza dell'edema la paziente presentava una buona risposta funzionale che giustificava la ricerca di una soluzione.

Nel settembre 2012 la paziente presentava un nuovo peggioramento con una

acuità visiva di 3/10 in OS con visione extrafoveale ottenuta ruotando la testa verso destra, un marcato edema maculare oftalmoscopico, fluoroangiografico e tomografico (800 micron) (*Figura 2a, b, c*). Il tono oculare era 15 mmHg. La paziente chiese di provare il trattamento con il desametasone 0.7 mg in dispositivo intravitreale a lento rilascio. La papilla ottica non mostrava alterazioni riferibili a sospetto glaucoma pertanto a fine mese fu eseguita l'iniezione intravitreale del dispositivo. Dopo una settimana l'edema maculare era marcatamente ridotto all'OCT (eseguito in altra sede) e l'acuità visiva era pari a 6/10 (*Figura 3*). Un mese dopo il trattamento l'acuità visiva era 7/10 ma si era sviluppato un ipertono oculare (30 mmHg). Fu iniziato istantaneamente un trattamento topico con una combinazione fissa a base di timololo 5 mg e dorzolamide 20 mg due volte al giorno che portò a un controllo della pressione intraoculare (18 mmHg circa). Tale trattamento fu mantenuto per 3 mesi finché non fu osservata una progressiva riduzione della tensione endoculare. Il trattamento topico fu sospeso con successo a gennaio 2013. Un mese dopo l'acuità visiva in OS era 6/10 corretti e il tono 16 mmHg senza terapia.

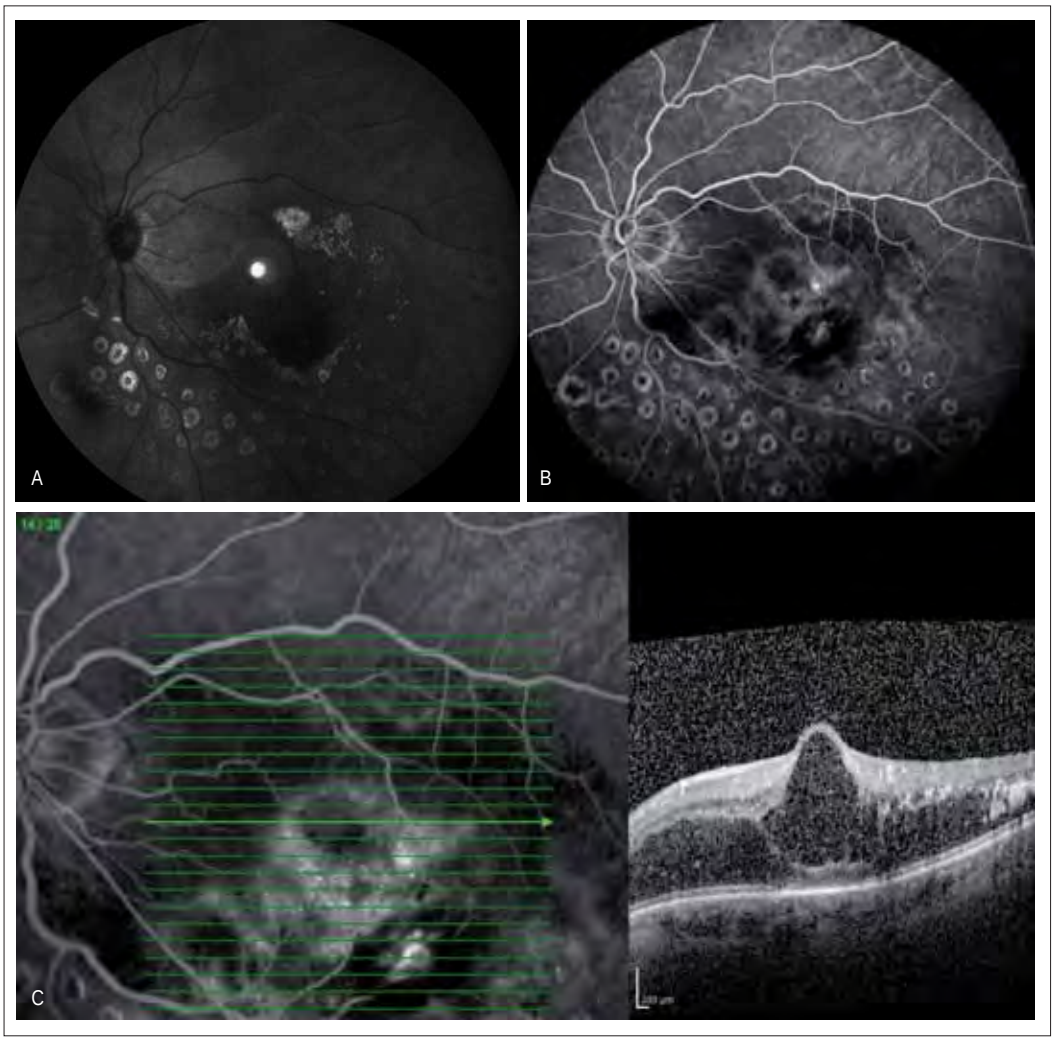

Figura 2

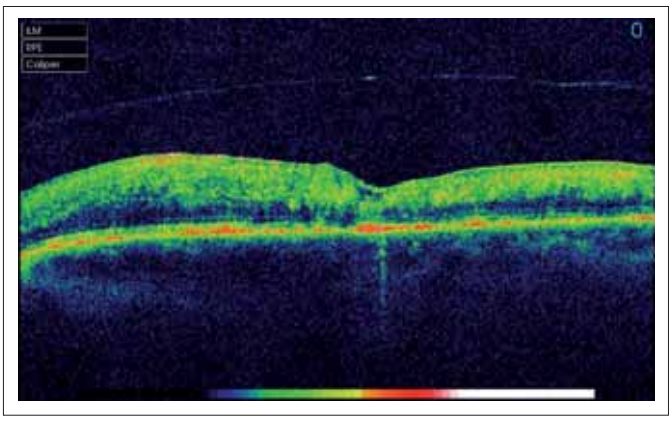

Figura 3

Nel marzo 2013 la paziente venne nuovamente alla nostra osservazione per un nuovo calo visivo (3/10). D'accordo con la paziente fu eseguita una nuova iniezione di desametasone 0.7 mg in dispositivo intravitreale a lento rilascio e iniziata contemporaneamente una terapia topica con timololo 5 mg e dorzolamide 20 mg due volte al giorno. Il mese successivo l'acuità visiva era nuovamente pari a 7/10 con un tono di 20 mmHg.

Conclusioni

Lo studio GENEVA[1] ha dimostrato come sia possibile migliorare l'acuità visiva dei pazienti già nel primo mese di trattamento utilizzando desametasone 0.7 mg intravitreale in dispositivo a lento rilascio. Il miglioramento raggiunto viene mantenuto per alcuni mesi e il ritrattamento si associa sempre ad un nuovo miglioramento della acuità visiva. Anche un trattamento tardivo dell'edema maculare, come nel caso appena presentato, si può associare ad un miglioramento dell'acuità visiva benché in misura inferiore, ovviamente, rispetto a un trattamento precoce. Questo dato indica l'importanza di trattare subito l'edema maculare al fine di ottenere il massimo beneficio in termini di acuità visiva, ma dimostra anche come un trattamento tardivo sia comunque benefico. In caso di ischemia maculare il trattamento è meno efficace e nonostante un certo miglioramento soggettivo del paziente l'edema maculare tende a cronicizzare. Non è possibile affermare quale sia oggi la terapia migliore per l'edema maculare secondario a occlusione venosa retinica in quanto studi diretti di confronto tra desametasone 0.7 mg intravitreale in dispositivo a lento rilascio e ranibizumab 0.50 mg in 0.05 ml di soluzione sono attualmente in corso. Di certo sappiamo che gli anti-VEGF bloccano solo il VEGF e non contrastano tutte le molecole coinvolte nell'infiammazione mentre il cortisone non è selettivo e blocca a monte tutta la cascata infiammatoria.

Una differenza tra i due trattamenti può essere considerata il rischio di ipertono oculare in una popolazione selezionata di pazienti (i cosiddetti steroid-responder). Dallo studio GENEVA, come nel caso proposto, si evidenzia come questo possa essere solo in pochissimi casi un problema difficile da gestire farmacologicamente.

In modo particolare, nel gruppo trattato con desametasone 0.7 mg, l'aumento del tono oculare >10 mmHg si è osservato nel 15% dei pazienti con un picco a 60 giorni dal trattamento e di questi solo il 23% ha necessitato di terapia ipotensiva topica; a 6 mesi all'inizio del trattamento solo lo 0.7% dei pazienti in trattamento con desametasone 0.7 mg ha necessitato di chirurgia filtrante. Merita una precisazione a questo punto la definizione di steroid-responder che risale al 1965 con i lavori di Armaly[2] e Becker[3] che suddivisero la popolazione in tre gruppi: i 'low-responders' con incremento della tensione endooculare inferiore a 6 mmHg dopo trattamento topico con desametasone 0.1%, gli

'intermediate responders' con un incremento della pressione oculare tra 6 e 15 mmHg (35% della popolazione) ed infine gli 'high responder' con incremento superiore a 15 mmHg (5% della popolazione). L'ipertono oculare quindi può essere presente solo in una popolazione ristretta di pazienti e trattati con un successo nella stragrande maggioranza dei casi.
L'ultima valutazione riguarda i costi di questi trattamenti. Lo schema di trattamento cambia a seconda del farmaco che decidiamo di utilizzare. Il caso in questione si allinea a quanto suggerito dallo studio BRAVO[4] benché sia stato utilizzato il bevacizumab invece del ranibizumab in quanto all'epoca non ancora rimborsato. Nello studio BRAVO venivano eseguite 6 iniezioni mensili di ranibizumab 0.50 mg in 6 mesi. Il risultato in termini di migliore acuità visiva raggiunta dalla paziente con 6 iniezioni di bevacizumab 1.25 mg in 0.05 ml di soluzione è sovrapponibile a quello ottenuto con una singola iniezione di desametasone 0.7 mg intravitreale in dispositivo a lento rilascio.
Da quanto pubblicato in Letteratura su ranibizumab 0,5 mg a 12 mesi[5] si evidenzia come il regime terapeutico applicato comporti un importante carico di lavoro per l'équipe medica e un grosso impegno per il paziente e i suoi familiari con conseguente aumento dei costi sanitari e del farmaco. Confrontando questi dati con lo studio GENEVA, in un anno di trattamento vengono effettuate in media nove iniezioni di ranibizumab 0.50 mg rispetto a due iniezioni di desametasone 0.7 mg intravitreale in dispositivo a lento rilascio. Una semplice analisi dei costi, prendendo ad esempio la Regione Toscana, evidenzia una spesa annua per paziente di 2526.30 euro nel caso del desametasone 0.7 mg e di 8958.70 euro per il ranibizumab 0.5 mg. Infatti l'atto chirurgico iniettivo è valutato in 105 Euro ma a questo vanno aggiunti il costo del farmaco, ovvero 865 Euro per il desametasone 0.7 mg e 737 per il ranibizumab 0.5 mg, ed i costi legati alle visite di controllo post-operatorie (22 euro) e agli esami diagnostici quali una Fluoroangiografia iniziale e finale e l'OCT, mensile nel gruppo ranibizumab 0.50 mg (90 euro). Il risparmio per il Servizio Sanitario Nazionale in caso di trattamento con Desametasone 0.7 mg si traduce così in 6432.40 euro per ogni paziente. Tale risparmio si può riflettere positivamente sull'economia delle Aziende Ospedaliere e può consentire di trattare un numero maggiore di pazienti affetti da edema maculare da occlusione venosa retinica. Considerando l'efficacia, la tollerabilità e soprattutto il minor numero di somministrazioni, desametasone 0.7 mg intravitreale a lento rilascio può essere considerato il farmaco di prima scelta nella gestione dei paziente con edema maculare da occlusione venosa retinica, tutto questo con costi inferiori per il Servizio Sanitario Nazionale e per il paziente e soprattutto con un minor rischio di complicanze per il paziente stesso.

BIBLIOGRAFIA

1. Haller JA, Bandello F, Belfort R Jr, et al; OZURDEX GENEVA Study Group. Randomized, sham- controller trial of dexamethasone intravitreal implant in patients with macular edema due to retinal vein occlusion. Ophthalmology 2010;117:1134-1146.
2. Armaly MF. Statistical attributes of the steroid hypertensive response in the clinically normal eye. I. The demonstration of three levels of response. Invest Ophthalmol 1965;4:187–197.
3. Becker B. Intraocular pressure response to topical corticosteroids. Invest Ophthalmol 1965;4:198-205.
4. Campochiaro PA, Heier JS, Feiner L et al. Ranibizumab for macular edema following branch retinal vein occlusion: six-month primary end point results of a phase III study. Ophthalmology 2010;117:1102-1112.
5. Brown DM, Campochiaro PA, Bhisitkul RB, et al. Sustained Benefits from ranibizumab for macular edema following branch retinal vein occlusion: 12-month outcomes of a phase III study. Ophthalmology 2011;118:1594-1602.

E.C.M. Educazione Continua in Medicina

FGE S.r.l.

formazione a distanza

www.ecmfgeditore.it

FGE è lieta di presentare i nuovi **percorsi Formativi ECM a Distanza**. I moduli didattici sono fruibili online sul sito **www.ecmfgeditore.it**, dove sarà possibile consultare i contenuti, rispondere ai questionari di valutazione e stampare direttamente l'attestato ECM. Una garanzia di formazione professionale di alto livello, supportata dalla comodità e i benefici della Formazione a Distanza.

ELENCO CORSI

Barrare il corso interessato

- ☐ 3° PERCORSO FORMATIVO IN CHIRURGIA DELLA CATARATTA E REFRATTIVA - AICCER 2013
  Crediti ECM 22 – *costo* **150,00 €**
- ☐ 2° PERCORSO FORMATIVO EUVISION - CONTATTOLOGIA MEDICA
  Crediti ECM 12 – *costo* **90,00 €**
- ☐ 2° PERCORSO FORMATIVO VISCOCHIRURGIA. STRUMENTI, TECNICHE DIAGNOSTICHE E FOLLOW UP NEL SETTORE OFTALMOLOGICO
  Crediti ECM 9 – *costo* **68,00 €**
- ☐ PERCORSO FORMATIVO IN CHIRURGIA DELLA CATARATTA E REFRATTIVA
  Crediti ECM 22 – *costo* **150,00 €**
- ☐ COMPLICANZE IN CHIRURGIA DELLA CATARATTA
  Crediti ECM 20 – *costo* **150,00 €**
- ☐ DISTROFIE MACULARI EREDOFAMILIARI
  Crediti ECM 8 – *costo* **60,00 €**
- ☐ OFTALMOLOGIA PEDIATRICA E STRABISMO
  Crediti ECM 30 – *costo* **225,00 €**
- ☐ IOL FACHICHE - SOLUZIONI PER LE ALTE AMETROPIE
  Crediti ECM 20 – *costo* **150,00 €**
- ☐ OCT RETINA - METODO DI ANALISI ED INTERPRETAZIONE
  Crediti ECM 8 – *costo* **60,00 €**
- ☐ LA VIA OTTICA DALLE ORIGINI ALLA CONTEMPORANEITÀ
  Crediti ECM 20 – *costo* **115,00 €**

FGE è Provider accreditato dalla commissione ECM con il numero identificativo 3495 (accreditamento provvisorio valido sino al 19/09/2014)

☐ Allego copia dell'avvenuto pagamento con bonifico bancario intestato alla FGE S.r.l. (Cassa di Risparmio di Asti Ag. Canelli - IBAN: IT57 Q060 8547 3000 0000 0030 016)

☐ Con carta di credito CartaSì N° ☐☐☐☐ ☐☐☐☐ ☐☐☐☐ ☐☐☐☐ scad. mese ☐☐ anno ☐☐ cvv/cvc ☐☐☐

Titolare della carta _____ data di nascita _____ Firma _____

Azienda/Cognome _____ Nome _____

Indirizzo _____

Cap _____ Città _____

Prov _____ Tel. _____ Fax _____ Mail _____

P.IVA o Cod. Fisc.* _____

*campo obbligatorio

INFORMATIVA SUL TRATTAMENTO DEI DATI PERSONALI
I dati comunicati in questa sede verranno trattati in conformità alle modalità previste dal Dlgs 196/2003 con le seguenti finalità: fornitura dei servizi e elaborazione delle risposte richieste; invio di comunicazioni e proposte commerciali da parte di FGE S.r.l. riguardanti nuovi prodotti e servizi offerti direttamente o da propri partner commerciali; elaborazione di statistiche; invio di altre pubblicazioni di settore. I dati non saranno comunicati a terze parti, senza specifica autorizzazione. Titolare del trattamento è FGE S.r.l, Reg. San Giovanni 40, 14053 Canelli (AT), tel. 0141 1768908, fax 0141 1768900, e-mail: info@fgeditore.it. Incaricati del trattamento saranno i membri della direzione e amministrazione, dell'ufficio commerciale, dell'ufficio marketing e dell'ufficio relazioni pubbliche. Potrà richiedere verifica, modifica, cancellazione dei suoi dati dai nostri archivi o l'elenco aggiornato dei responsabili del trattamento contattando la segreteria FGE S.r.l., ai recapiti indicati in questa informativa.

RICHIESTA DI CONSENSO
Secondo i termini indicati nell'informativa sopra riportata, La preghiamo di esprimere il Suo consenso al trattamento dei Suoi dati personali, ricordandoLe che in mancanza di consenso non sarà possibile erogare nessuno dei servizi richiesti.
❑ acconsento al trattamento dei miei dati personali ❑ non acconsento al trattamento dei miei dati personali Data _____ Firma _____

Richieda il materiale didattico compilando la cedola e inviandola a:

FGE S.r.l. - Divisione Formazione a Distanza
Reg. S. Giovanni 40 – 14053 Canelli (AT) – Tel. 0141 1768477 – Fax 0141 033112 – e-mail fad@fgeditore.it

Eventi

Congressi SOI 2013

93° CONGRESSO NAZIONALE SOI
27-30 Novembre - Roma

periodo di sospensione congressuale:
dal 5 Novembre al 5 Dicembre

Congressi SOI 2014

12° CONGRESSO INTERNAZIONALE SOI
21-24 Maggio - Milano

periodo di sospensione congressuale:
dal 1° Maggio al 31 Maggio

94° CONGRESSO NAZIONALE SOI
26-29 Novembre - Roma

periodo di sospensione congressuale:
dal 1° Novembre al 30 Novembre

meyetv

La tua TV personalizzata per la comunicazione, l'informazione e l'intrattenimento in sala d'attesa

www.meyetv.it

FABIANO Gruppo Editoriale

Miriad Service

Miriad Service
Loc. Rovere, 16 – 12054 Cossano Belbo (CN)
Tel. 0141 1768521 – Fax 0141 1768900
info@miriadservice.it – www.miriadservice.it

Partner tecnico

digitalminds

Iscrizione 2013

Quote associative

SOCIO Benemerito Sostenitore	Euro 700,00
SOCIO Ordinario*	Euro 500,00
SPECIALIZZANDI/MEDICI FREQUENTATORI	Euro 200,00
OFTALMOLOGI STRANIERI (con residenza e attività professionale all'estero)	Euro 200,00

* *I Soci che rinnovano dopo il 31 gennaio 2013 possono aderire versando la quota di Socio Benemerito Sostenitore. Come da Regolamento della Società i soci che facciano richiesta di iscriversi nuovamente a Soi, dopo un periodo di interruzione associativa di non oltre 2 anni, potranno aderire versando la quota di Socio Benemerito a euro 700.*

I nuovi iscritti e tutti i soci fermi al 2010 pagheranno la quota Soi di Socio Ordinario a euro 500.

Nella quota di Socio Benemerito Sostenitore sono comprese le seguenti agevolazioni:

- la polizza infortuni (limitata alla partecipazione ai due congressi annuali)
- la polizza che in materia di circolazione stradale offre un contributo per i corsi di aggiornamento per il riacquisto dei punti patente
- l'apposita tutela legale per i casi di incidente della circolazione stradale

A tutti i Congressi SOI il ritiro del badge e della borsa potrà essere effettuato al desk dedicato ai Soci Benemeriti Sostenitori.

Perché associarsi

Con una quota ragionevole si ottengono i seguenti vantaggi:

1. Un'estensione sul massimale di 2.080.000 euro della propria polizza di responsabilità professionale
2. Polizza di tutela legale
3. Sistema di tutela professionale del medico oftalmologo
4. La Relazione Ufficiale e i Quaderni di Oftalmologia
5. L'abbonamento annuale all'European Journal of Ophthalmology
6. Il "Notiziario SOI" - bimestrale
7. L'ingresso gratuito ai Congressi SOI
8. La possibilità di aderire alla convenzione assicurativa di RC professionale 1° rischio SOI
9. La possibilità di garantirsi con una copertura postuma
10. La possibilità di ottenere la CERTIFICAZIONE DI QUALITÀ "CERSOI"- norma ISO 9001:2008
11. La possibilità di aderire ad ASOC - Autocertificazione Studi Oculistici in Community
12. Sconti
13. Convenzioni

optigest

IL SOFTWARE PER LA GESTIONE DELLO STUDIO OCULISTICO

Siamo presenti al
11° Congresso Internazionale SOI
Stand n. 2

FABIANO Gruppo Editoriale

FGE S.r.l. – Reg. San Giovanni 40 – 14053 CANELLI (AT)
Tel. 0141 1768908 – Fax 0141 1768900 – info@fgeditore.it – www.fgeditore.it

Convenzioni SOI

Opportunità per i soci

GRUPPO BANCA CARIGE

Il **GRUPPO BANCA CARIGE** mette a disposizione dei soci SOI importanti agevolazioni su contratti di: apertura di conto corrente, apertura di credito in conto corrente, leasing, prestiti finalizzati all'acquisto di attrezzature o investimenti ad utilizzo pluriennale, prodotti di investimento. Le agevolazioni riguardanti i mutui ipotecari, i prestiti personali e i prestiti personali con trattenuta diretta sullo stipendio possono essere estese ai dipendenti dei vostri studi medici. Il dettaglio completo delle condizioni riservate agli associati può essere scaricato dal nostro sito **www.soiweb.com**. Le agevolazioni bancarie sono valide e immediatamente operative presso tutti gli sportelli del GRUPPO CARIGE, qualificandosi come socio SOI. Invece, per quanto riguarda i **prodotti assicurativi, è necessario rivolgersi alla Segreteria SOI.**
Per informazioni sul Gruppo Carige potete consultare il sito **www.gruppocarige.it**.

BEST WESTERN WORLD

Tariffe scontate su tutti gli hotel della catena valide tutto l'anno.
Codice di prenotazione: IC01279640 - **Numero verde:** 800 820080

MACCHINE CON AUTISTA

Tariffe vantaggiose a Roma per la tratta aereoporto/centro città e viceversa presentandosi come socio SOI. **Autoelite**: tel. 348 3853852

WEB ATTITUDE

Agevolazioni e sconti sui servizi di posta elettronica certificata per tutti i soci SOI.

FABIANO EDITORE

Sconto del 25% sui volumi scientifici editi dalla Fabiano Editore e OPTIGEST.

In femtosecond technology...

Exceptional versatility without compromise

VICTUS® is the first femtosecond laser platform to offer industry-leading technology with these unparalleled capabilities*:

- Capsulotomy
- Lens fragmentation
- Arcuate incision
- LASIK flap
- Therapeutic

For more information, visit **technolaspv.com** to find your local representative.

introducing

VICTUS®

Femtosecond Laser Platform

Intelligence meets the eye™

TECHNOLAS™
PERFECT VISION

***VICTUS has CE Marking. Indications may vary by country.**

©2012 Bausch & Lomb Incorporated. VICTUS and Intelligence meets the eye are trademarks of Bausch & Lomb Incorporated or its affiliates. TECHNOLAS is a trademark of Technolas Perfect Vision GmbH. SU6797 08/12

BAUSCH + LOMB
See better. Live better.

ADDIO OCCHIO SECCO,
BENVENUTO OPTIVE®



Il trattamento completo che offre ai pazienti con occhio secco
un sollievo duraturo dai sintomi oculari
e un comfort superiore[1-5]

Per **DISFUNZIONE ACQUOSA** e **LIPIDICA**

IT/OPTV0270/13 - È un dispositivo medico CE - Materiale ad esclusivo uso del medico

1. Kaercher T, *et al. Clin Ophthalmol.* 2009;3:33–39.
2. Simmons PA, *et al. Invest Ophthalmol Vis Sci.* 2007;48: E-Abstract 428.
3. Beard B, *et al.* Presented at: Annual Meeting of the American Academy of Optometry; 2011.
4. Data on file, Allergan, Inc. CSR 9965-002. 5. Data on file, Allergan, Inc. CSR 9965-001.

optive FAMILY

ALLERGAN ophthalmology