NOTIZIARIO SOI

Società Oftalmologica Italiana

FGE S.r.l. - Reg. San Giovanni, 40 - 14053 Canelli (AT) - Bimestrale - Anno XVI - 01/2013

01/2013

1

COSTRUZIONE STRUMENTI OFTALMICI • COSTRUZIONE STRUMENTI OFTALMICI •

CSO

COSTRUZIONE STRUMENTI OFTALMICI

PERSEUS

WWW.CSOITALIA.IT

COSTRUZIONE STRUMENTI OFTALMICI • COSTRUZIONE STRUMENTI OFTALMICI •

NOTIZIARIO
SOI

ISSN - 1973-9427
Tribunale di Asti n° 1/98 del 22/7/1998

Redazione
FGE - Fabiano Gruppo Editoriale
Reg. San Giovanni, 40
14053 Canelli (AT)
Pierpaola Eraldi
e-mail: p.eraldi@fgeditore.it

Direttore Responsabile
Monica Assanta

Comitato TECNICO SCIENTIFICO
Costantino Bianchi
Pier Enrico Gallenga
Vittorio Picardo
Gerardo Santoni

RESPONSABILE SCIENTIFICO
Costantino Bianchi

Pubblicità
FGE S.r.l.
Reg. San Giovanni, 40
14053 Canelli (AT)
Tel. 0141 1768908 - Fax 0141 1768900
e-mail: info@fgeditore.it

Stampa
FGE S.r.l. - Canelli (AT)

Tiratura copie: 9.000
Formato: 21x29,7 cm
Diffusione: spedizione postale, gratuita, a tutti gli oculisti italiani

Tariffe Pubblicitarie

Pag. intera quadricromia	€ 2.000
Pag. intera b/n	€ 1.400
1/2 pagina quadricromia	€ 1.300
2°/3° copertina	€ 2.500
4° copertina	€ 3.000
I.P. b/v interno mista	€ 3.500
Publiredazionale	€ 1.700
Veicolazione I.P.	€ 5.000
Pagina posizione speciale	€ 5.000
Video Intervista	€ 5.000

ANES

SOI
Società Oftalmologica Italiana

Associazione Medici Oculisti Italiani
ENTE MORALE
dal 1879 a difesa della vista

SOMMARIO

3 Editoriale
4 News
18 ASMOOI • ASMOOI all'11° Congresso Internazionale SOI di Milano
Speciale Promozione nuovi soci 2013
20 In breve
23 Anteprima 11° Congresso Internazionale SOI
31 Legal • Medici pubblici, interdetta l'attività di consulente
33 Primo Annuncio 93° Congresso Nazionale SOI
36 Focus • Ecografia Oculare: principi fisici, indicazioni diagnostiche
47 Dalle aziende
54 Eventi
55 Iscrizione 2013 • Quote associative - Perché associarsi
56 Convenzioni SOI • Opportunità per i Soci

INSERZIONISTI

Allergan
Bausch+Lomb
CSO
Optikon
Sifi Spa

Sede della S.O.I.: via dei Mille, 35 - 00185 Roma
tel. 06 4464514 - fax 06 4468403
e-mail: sedesoi@soiweb.com - www.soiweb.com

Il contenuto delle rubriche e degli articoli pubblicati è di esclusiva responsabilità degli autori.
La riproduzione parziale o totale di articoli è subordinata al consenso scritto dell'editore.

FABIANO Gruppo Editoriale
FGE S.r.l. - Reg. S. Giovanni, 40 - 14053 Canelli (AT) - Tel. 0141 1768908 - Fax 0141 1768900
E-mail: info@fgeditore.it - www.fgeditore.it

Hyalistil 0,2%

Hyalistil è detraibile dalla dichiarazione dei redditi

Collirio, soluzione

Acido ialuronico
sale sodico

Un solo nome per ogni sintomo dell'occhio secco

SIFI
EyeCare Together

Materiale pubblicitario ad esclusivo uso della classe medica, depositato presso AIFA il 01/02/2013

editoriale

Medicina basata sull'evidenza anche per Avastin e Lucentis

È necessario, ancora una volta, tornare sulla questione dell'uso di Avastin per via intravitreale.
In questa circostanza deve essere sottolineato con forza il ruolo della medicina basata sull'evidenza: a questo scopo è stato realizzato un documento di denuncia e di indicazioni poi sottoposto alle associazioni di consumatori Adiconsum e Altroconsumo.
Non si può accettare, infatti, che le aziende farmaceutiche Roche e Novartis – tra loro legate economicamente – pieghino i dati della letteratura scientifica alle loro necessità commerciali sostenendo che Lucentis sarebbe più sicuro di Avastin nella terapia intravitreale. Per sostenere la loro tesi, le due aziende – che non operano in regime di concorrenza – si appellano ai dati di un loro studio, che presenterebbe risultati migliori per Lucentis rispetto ad Avastin.
Come viene dimostrato nel documento SOI, invece, si tratta di differenze statisticamente non rilevanti. Tutti i dati provenienti dall'analisi della letteratura scientifica confermano con assoluta chiarezza che l'efficacia e la pericolosità dei due farmaci sono assolutamente sovrapponibili. Questa verità scientifica non può essere interpretata in modo soggettivo da chi non ne ha la competenza, né tantomeno strumentalizzata.
L'Agenzia Italiana del Farmaco (AIFA) ha interrotto la rimborsabilità di Avastin senza avere una minima documentazione relativa agli effetti avversi di questo farmaco. Fino a questo momento pur essendo stata sollecitata sia dalla SOI, sia dal TAR del Veneto, non ha ancora presentato alcun documento che provi effetti avversi più gravi o più numerosi legati all'uso di Avastin rispetto a Lucentis. La stessa AIFA, inoltre, si contraddice nel momento in cui da un lato non rimborsa più Avastin mentre dall'altro ne ricorda l'utilizzabilità come off-label non rimborsato ai sensi della Legge Di Bella: se il farmaco fosse veramente pericoloso, dovrebbe essere vietato per tutti i pazienti!
A peggiorare la situazione, poi, AIFA ha autorizzato il rimborso di Lucentis anche per la maculopatia diabetica. Si può ragionevolmente stimare che questa decisione triplicherà l'utilizzo di Lucentis, portando il totale dei pazienti sui quali andrebbe utilizzato a circa 200 mila. Ognuno di loro dovrà sottoporsi a una media di 5 iniezioni all'anno, per un costo totale di oltre ottocento milioni di euro.
Non si capisce come questo costo possa essere sostenuto dagli stessi sistemi sanitari regionali – alcuni già in bancarotta altri alle prese con pesantissimi tagli – che costringono gli oculisti ad operare senza l'assistenza dell'anestesista. Se si può trovare quasi 1 miliardo di euro per il Lucentis riteniamo che sarebbe molto più etico spendere 30 milioni in Avastin ed il resto utilizzarlo per garantire la presenza degli anestesisti nelle sale operatorie oculistiche.
La SOI chiede con forza che il medico oculista possa prescrivere ed utilizzare il farmaco off-label Avastin di cui è ampiamente dimostrata efficacia e sicurezza, condividendo con il paziente la scelta di questo farmaco ed assumendosi – come sempre – le relative responsabilità.
I medici oculisti della Società Oftalmologica Italiana mostrano oggi un senso di etica professionale e di attenzione alla salute dei cittadini che dovrebbe essere di esempio per le Istituzioni dello Stato.

Matteo Piovella
Presidente SOI

Commissariamento AIFA: il Presidente sostiene la richiesta presentata il 3 Aprile 2013

Caro Presidente,
mi dispiace moltissimo ma devo protestare perché tu hai preso a nome di tutti noi soci,quindi anche a mio nome, una posizione così dura verso l'AIFA, un organo collegiale che tutela la salute in modo non impeccabile ma sicuramente buono. Noi siamo soltanto clinici specialisti o addirittura sub specialisti. Dobbiamo, a un certo punto, piegar la testa di fronte a un 'agenzia che opera in ambito scientifico e clinico in modo democratico e collegiale tenendo presente l'organismo umano nella sua totalità e la politica e l'economia sanitaria nella loro totalità. Lottare per impedire che l'industria farmaceutica sviluppi preparati dotati di approvazione ufficiale per ogni data patologia è una lotta contro i mulini a vento, un desiderio nostalgico di ritornare alle antiche farmacie che con il mortaio e le ostie preparavano le compresse o roba del genere. Il nostro ruolo non è di frenare l'innovazione tecnologica ma di stimolarla. Spero che si voglia render conto ai soci SOI del come e quando questa lettera "sbagliata" sia stata scritta e soprattutto che questa assurda guerra in difesa dell'Avastina finisca. Cerchiamo di rendere disponibili per i pazienti i nuovi farmaci approvati per la somministrazione intravitreale. Il problema dei costi è sulle nostre spalle solo in parte, perché ci sono tante altre categorie di persone del mondo amministrativo, scientifico e politico che sono pagate con le nostre tasse per trovare le soluzioni. Ognuno farà la sua parte. Noi dobbiamo studiare l'oftalmologia come facevamo venti anni fa e dobbiamo segnalare all'AIFA cosa l'oftalmologia internazionale offre oggi per alleviare e curare le malattie degli occhi. Non altro. Carissimo, so che occorre evitare di ricadere nelle polemiche fra soci che stavano per cancellare SOI, ma spero anche che questa mia posizione non venga ignorata. Sarei contenta se tu mi rispondessi amichevolmente con una e mail e mi dicessi se sono l'unica a pensarla così o se hai ricevute altre reazioni simili.
Un saluto.

D.ssa Silvia Brogelli
Medico Oculista

La risposta del Presidente SOI

Cara Collega,
prendo atto delle osservazioni e dei consigli propositivi contenuti nella Tua lettera.
Ti confesso che fare il Presidente della SOI è una funzione complessa ed assorbente e si tende ad investire il tempo disponibile nel fare, piuttosto che nel raccontare cosa si è fatto e perché lo si è fatto. Ti segnalo che tale impegno è purtroppo molto penalizzante nei confronti della famiglia e della mia attività professionale – oltre che non scevro di rischi nei casi, come quello in discussione, in cui si sostiene – da soli – un ruolo tecnico scientifico capace di

indicare la strada corretta in una contrapposizione di interessi che l'Antitrust ha giudicato valere 400 milioni di euro solo per l'anno 2012.
Per tale ragione, dopo aver letto la tua mail - anche se ad oggi è l'unica contenente rilievi critici sul mio operato in questa triste vicenda - mi è dispiaciuto rilevare che non sono riuscito a trasmettere a tutti gli iscritti quale sia la rilevanza "politica" ed "economica" della vicenda Avastin e di come si stia comportando l'Aifa: altrimenti, sono certo, se tu avessi letto e valutato con attenzione tutto quanto sin qui scritto per riportare precisamente quanto accaduto, non mi avresti mai consigliato di "piegar la testa" in questa situazione particolare.
Ci sono battaglie che è giusto combattere senza "se" e senza "ma" a tutela dell'interesse dei pazienti all'accesso alle cure e del Paese le cui scarse risorse economiche vanno preservate. Ma personalmente ritengo fondamentale poter tutelare il lavoro responsabile dei colleghi coinvolti, il loro rispetto della deontologia medica ed il loro saper fare ed essere medici oculisti oggi in Italia al di la della confusione e perdita dei ruoli di riferimento che, purtroppo, è sotto gli occhi di tutti.
Fatte le dovute precisazioni sento il dovere di porre alla Tua attenzione le seguenti osservazioni per sollecitare un momento di riflessione allo scopo di poter recuperare quegli ideali e quelle motivazioni che, appena laureati, ci hanno sostenuto nell'approcciarci ad una professione unica che ancora oggi nell'immaginario collettivo viene ritenuta una missione.

A) La criticità di AIFA riguarda la sua totale assenza nei confronti di emergenze che richiederebbero urgenti decisioni. Nel nostro sistema l'AIFA è un ente molto importante ma, purtroppo (nonostante i noti precedenti) è assolutamente al di fuori di qualsiasi controllo.
B) L'AIFA non può operare sostenendo tesi che contrastano con la medicina basata sull'evidenza. In questo l'Aifa (e il nostro Paese) viene deriso dalla comunità scientifica internazionale: leggendo i giudizi da questa espressi sulla pericolosità di Avastin rispetto al Lucentis, da un lato, si scompiscia dalle risate; dall'altro, consolida il giudizio sulla nostra comunità oculistica allo stereotipo dei mandolini pizza e spaghetti e chi più ne ha più ne metta.
C) La Legge Di Bella, che in questa forma esiste solo in Italia, è una pagina vergognosa della nostra medicina e della nostra legislazione, frutto di una deriva promossa dall'incapacità della politica e, purtroppo, non arginata dalla comunità scientifica del tempo. Una legge che chiede, da anni, di essere uniformata a quella operante in tutti gli altri Paesi del mondo.
D) In ogni caso, e nonostante tutto, il medico oculista non può esimersi dal sostenere il proprio ruolo di esperto tecnico e di garante della salute dei pazienti oftalmici: mettere in discussione questi principi sarebbe incompatibile con la possibilità di continuare a fare il medico.
E) Quando alla rappresentatività le battaglie di una Associazione come la SOI non possono essere condivise all'unanimità: ciò che conta è che la maggioranza dei soci condivida le scelte e le battaglie fatte a tutela della professione. Anche se questo può non essere compreso da alcuni che per distrazione non si rendono conto delle situazioni che li circondano o che, volontariamente, decidono di fare prevalere gli interessi personali sui principi che fondano (e che dovrebbero fondare) l'attività del medico oculista.

Il mio auspicio è che queste persone, con un atto di responsabilità ed orgoglio, mi tolgano dall'imbarazzo.
Cordiali saluti.

Matteo Piovella
Presidente SOI - Società Oftalmologica Italiana

Miopia e maculopatia: in Italia sono 1 milione i giovani che rischiano di perdere la vista

Che cosa hanno in comune Brad Pitt, Rocco Papaleo, Eros Ramazzotti, Enrico Ruggeri e molti altri? Tutti sono o sono stati miopi. E tutti potrebbero un domani essere affetti da maculopatia, una malattia estremamente seria che potrebbe insorgere come conseguenza della miopia, soprattutto se elevata.

Si tratta di una patologia della retina che, se non trattata per tempo ed in modo adeguato, potrebbe far perdere la vista. Infatti, la capacità visiva di questi giovani pazienti (che sono oltre 1 milione solo in Italia) può avere una perdita rapida e drammatica da dieci decimi a meno di un decimo (con perdita di oltre il 90% della vista) a causa della produzione di neovasi retinici. Una situazione che, purtroppo, si evidenzia con una certa frequenza (il 5%) nei pazienti affetti da miopia elevata. Su questi pazienti bisogna intervenire con assoluta prontezza, mediante una terapia che ha dimostrato un'indiscutibile, straordinaria efficacia e che oggi, solo in Italia, non è più disponibile, obbligando i medici oculisti a curare questi pazienti con cure obsolete, inefficaci e fin pericolose.

Giovedì 14 marzo, a Milano, nella conferenza stampa promossa dalla SOI, il Presidente Matteo Piovella, ha illustrato la terapia e la problematica esistente.

Di seguito il documento ufficiale approvato in data 7 marzo 2013 Prot. 045/S/2013/I

Documento ufficiale della Società Oftalmologica Italiana che denuncia i gravi danni procurati ai giovani pazienti affetti da maculopatia miopica, in seguito all'applicazione della così detta legge Di Bella, in assenza di tutela da parte di AIFA e del Ministero della Salute

NEWS

INTRODUZIONE

Un'intollerabile situazione di denegata cura medica: i giovani pazienti affetti da maculopatia dovuta alla miopia elevata sono stati abbandonati dagli organi di controllo sanitario e devono obbligatoriamente sottostare ad una cura inefficace, obsoleta e pericolosa

L'Italia appartiene ai quei Paesi che pongono il diritto e l'accesso alla cura per tutti al centro delle proprie finalità, al punto che l'ha espressamente inserito nella Costituzione.

Nonostante questo sia un principio così importante e condiviso, vi sono purtroppo situazioni in cui tale valore viene completamente disatteso. Infatti, oggi in Italia i Medici Oculisti sono obbligati dalla legge ad erogare ai propri pazienti delle terapie inefficaci, obsolete e pericolose.

Il caso in questione riguarda i giovani pazienti affetti da maculopatia conseguente alla miopia elevata, una patologia della retina responsabile di far perdere la vista se non trattata per tempo ed in modo adeguato. Infatti, la capacità visiva di questi giovani pazienti (che sono oltre 1 milione solo in Italia) ha una perdita rapida e drammatica da dieci decimi a meno di un decimo (con perdita di oltre il 90% della vista) a causa della produzione di neovasi retinici. Una situazione che, purtroppo, si evidenzia con una certa frequenza nei pazienti affetti da miopia elevata.

Su questi pazienti bisogna intervenire con assoluta prontezza, mediante una terapia che ha dimostrato un'indiscutibile, straordinaria efficacia e cioè la terapia intravitreale utilizzando farmaci quali Avastin e Lucentis: stiamo parlando, è vero, di terapie innovative ma di assoluta provata e risolutrice efficacia e che vengono utilizzate normalmente in tutto il Mondo Civile.

La medicina basata sull'evidenza, infatti, ha da tempo e con estrema ed assoluta chiarezza, certificato questa terapia come la più efficace nella cura delle maculopatie essudative, con l'incredibile risultato di un ripristino rapidissimo della vista spesso dopo una sola iniezione In sintesi, con una o due sole iniezioni intravitreali la maggior parte di questi giovani pazienti risolve la malattia.

Così accade in tutto il mondo civile: ma da noi, in Italia, no!

Noi siamo diversi. Pur rinviando alla lettura di quanto già scritto nel documento SOI già pubblicato in argomento cure intravitreali e maculopatia, qui occorre evidenziare che a causa della legge cd. Di Bella e di regole inadeguate successive, si viene a determinare una situazione assolutamente paradossale.

Si obbliga il medico oculista a sottoporre questi pazienti alla terapia fotodinamica: una cura obsoleta e abbandonata a causa della sua inefficacia ed addirittura pericolosità.

Questo perché la legge cd. Di Bella non permette di utilizzare una terapia off-label (quindi senza l'indicazione scritta nel foglietto illustrativo) in tutti i casi in cui vi sia una terapia on-label (quindi con l'indicazione scritta sul foglietto illustrativo).

La terapia fotodinamica, ricevette tempo addietro un'approvazione indipendentemente dalla sua efficacia e, per tale ragione, ad oggi è l'unica terapia on-label disponibile in Italia –

attenzione, solo in Italia! – mentre la terapia intravitreale con Avastin e Lucentis è, ad oggi, off-label per il trattamento della maculopatia miopica, in quanto nessuna casa farmaceutica (sic!) ha sottoposto il farmaco all'iter di approvazione da parte di AIFA per l'utilizzo in questo tipo di patologia (si rammenta che oggi solo la causa farmaceutica può richiedere all'AIFA l'autorizzazione all'immissione al commercio). Eppure questi farmaci si sono dimostrati i più efficaci.

Insomma: per far fronte ai casi di maculopatia dovuta alla miopia elevata, norme di legge impediscono ai Medici Oculisti di usare farmaci indiscutibilmente efficaci, obbligandoli ad usare una terapia inefficace e pericolosa, come la terapia fotodinamica.
In questo quadro la SOI AMOI, volendo adempiere ai suoi fini più alti, deve porre alcune domande.

- Dov'è l'AIFA e cosa sta facendo?Perché non svolge la sua funzione impegnandosi a risolvere una situazione così paradossale e pericolosa?
- Dov'è il Ministero della Salute e cosa sta facendo?
- Cosa aspetta ad adeguarsi alle esigenze concrete dei suoi cittadini?
- Per quale ragione le istituzioni insistono in questa gravissima latitanza?
- Chi si occupa del controllo e della salvaguardia dei cittadini?

Per tali ragioni, con forza e decisione, SOI chiede un intervento immediato affinché l'AIFA e il Ministero della Salute si assumano le loro responsabilità svolgendo le loro rispettive funzioni ed ottemperando ai loro doveri a vantaggio del diritto alla salute da parte dei pazienti affetti da maculopatia miopica, oggi obbligati incredibilmente a sottostare ad una terapia (non smetteremo mai di affermarlo) obsoleta, inadeguata e pericolosa.

Dr Matteo Piovella
Presidente SOI
Società Oftalmologica Italiana

°°°°°

1. Considerazioni medico-scientifiche

Tra le diverse lesioni retiniche associate alla miopia elevata, la neovascolarizzazione coroideale (CNV) è tra quelle maggiormente invalidanti per la funzione visiva.

Si stima che la CNV compaia in una percentuale compresa tra il 5% e il 10% degli occhi con miopia elevata. La miopia elevata è la causa di CNV in circa il 60% dei soggetti sino a 50 anni.

La storia naturale della CNV miopica (CNVm) conduce a una gravissima perdita della capacità visiva in oltre l'80% dei soggetti che, a 5 anni dalla diagnosi, ha un visus inferiore a 1/100.

Proprio la potente carica invalidante della CNVm, ha indotto tentativi terapeutici molto aggressivi - fotocoagulazione laser, chirurgia sottomaculare, traslocazione maculare – abbandonati per la loro scarsa utilità sul piano funzionale.

La terapia fotodinamica (PDT) con verteporfina è stata il primo trattamento approvato per la CNVm. L'approvazione di questa terapia è basata sul Verteporfin in Photodynamic Therapy Study (1, 2) condotto ormai più di dieci anni fa. Questo studio ha dimostrato che la PDT riduce il rischio di perdita visiva a 1 anno confrontato con il placebo (1). Purtroppo, dopo 2 anni i benefici della PDT rispetto al placebo scompaiono e la differenza di capacità visiva tra trattati con PDT e trattati con placebo non è statisticamente significativa (2). Studi a lungo termine (3, 4) hanno dimostrato che:

- la PDT può esacerbare lo sviluppo di atrofia corioretinica

- il visus a 3 anni dal trattamento è significativamente peggiore del visus pretrattamento

- la perdita di acuità visiva a 7 anni è di oltre 3 linee.

Oggi la PDT nel trattamento della CNVm deve essere considerata come la fotocoagulazione laser o la traslocazione maculare: un trattamento da abbandonare.

La disponibilità dei farmaci anti-VEGF ha rivoluzionato la gestione della CNVm con risultati anatomici e funzionali inimmaginabili pochi anni fa. L'impiego di anti-VEGF nella CNVm è però *off-label* nonostante studi di revisione sistematica (5) e controllati (6) abbiano universalmente dimostrato eccellenti risultati anatomici e funzionali sia con bevacizumab sia con ranibizumab intravitreale. Anche gli studi di confronto tra PDT e bevacizumab (7) nel trattamento della CNVm hanno dimostrato un'inequivocabile e netta superiorità del bevacizumab intravitreale rispetto alla PDT sul piano anatomico e funzionale. Come per il ben più esteso e autorizzato trattamento della CNV senile, anche per il trattamento della CNVm con anti-VEGF non esistono ancora protocolli di impostazione del trattamento incontrovertibili. Comunque sappiamo (8) che nella CNVm una singola iniezione seguita da iniezioni *pro re nata* conduce a risultati funzionali ad un anno equivalenti a 3 iniezioni iniziali seguite da iniezioni al bisogno ma con un numero nettamente inferiore di somministrazioni.

Il bevacizumab è stato impiegato con successo nel trattamento della CNVm anche durante il primo trimestre di gravidanza (9) senza effetti avversi né sulla madre né sul nascituro.

Un aspetto che non deve essere sottovalutato è quello legato alle complicanze. I pazienti con CNVm hanno un maggiore rischio di complicanze vitreoretiniche rispetto ai pazienti non miopi. La prevalenza di queste complicazioni va dal 5.4% (10) al 16.2% (11). I pazienti devono essere accuratamente informati dell'elevato rischio di complicanze e devono condividere con il medico il progetto terapeutico di una patologia che porterà inevitabilmente alla cecità se non trattata.

In definitiva:

- in base ai benefici visivi ampiamente dimostrati in letteratura scientifica la terapia di prima linea della CNVm è rappresentata dalla somministrazione intravitreale di anti-VEGF (12)

- al momento sono in corso due trial clinici controllati randomizzati multicentrici:

  - uno per confrontare due regimi terapeutici di ranibizumab verso la PDT (http://clinicaltrials.gov/ct2/show/NCT01217944)

  - uno per confrontare il VEGF-trap aflibercept al placebo (http://clinicaltrials.gov/ct2/show/NCT01249664).

I risultati di questi trial saranno disponibili tra 12 e 18 mesi e potranno confermare definitivamente che l'impiego di anti-VEGF è la migliore terapia disponibile per la CNVm.

2. Bibliografia

1. Verteporfin in Photodynamic Therapy Study Group. Photodynamic therapy of subfoveal choroidal neovascularization in pathologic myopia with verteporfin. 1-year results of a randomized clinical trial—VIP report no. 1. Ophthalmology 2001; 108:841–852.
2. Blinder KJ, Blumenkranz MS, Bressler NM, et al. Verteporfin therapy of subfoveal choroidal neovascularization in pathologic myopia: 2-year results of a randomized clinical trial- VIP report no. 3. Ophthalmology 2003; 110:667–673.
3. Parodi MB, Da Pozzo S, Ravalico G. Retinal pigment epithelium changes after photodynamic therapy for choroidal neovascularization in pathological myopia. Acta Ophthalmol Scand 2007; 85:50–54.
4. Giansanti F, Virgili G, Donati MC, et al. Long-term results of photodynamic therapy for subfoveal choroidal neovascularization with pathologic myopia. Retina 2012. Apr 4 [Epub ahead of print]
5. Neelam K, Cheung CM, Ohno-Matsui K, et al. Choroidal neovascularization in pathological myopia. Prog Retin Eye Res 2012;31:495–525.
6. Iacono P, Parodi MB, Papayannis A, Kontadakis S, Sheth S, Cascavilla ML, Bandello F: Intravitreal ranibizumab versus bevacizumab for treatment of myopic choroidal neovascularization. Retina 2012;32:1539–1546

7. Ruiz-Moreno J, Lopez-Galvez MI, Gomez-Ulla F, et al. Myopic choroidal neovascularization. Ophthalmology 2012;118:2521–2522
8. Wakabayashi T, Ikuno Y, Gomi F. Different dosing of intravitreal bevacizumab of choroidal neovascularization because of pathologic myopia. Retina 2011;31:880–886.
9. Introini U, Casalino G, Cardani A, Scotti F, Finardi A, Candiani M, Bandello F.: Intravitreal bevacizumab for a subfoveal myopic choroidal neovascularization in the first trimester of pregnancy.
10. Shimada N, Ohno-Matsui K, Hayashi K, et al. Macular detachment after successful intravitreal bevacizumab for miopic choroidal neovascularization. Jpn J Ophthalmol 2011;55:378–382
11. Lai TY, Luk FO, Lee GK, Lam DS. Long-term outcome of intravitreal anti-vascular endothelial growth factor therapy with bevacizumab or ranibizumab as primary treatment for subfoveal myopic choroidal neovascularization. Eye 2012;26:1004–1011
12. Cohen SY. Anti-VEGF drugs as the 2009 first-line therapy for choroidal neovascularization in pathologic myopia. Retina 2009;29:1062–1066

3. Considerazioni legali

Come sopra esposto, i farmaci più indicati per la cura della predetta malattia sono considerati *off label* per la legge italiana. Sono farmaci cioè che nel loro RCP (Riassunto Caratteristiche del Prodotto) di cui all'AIC (Autorizzazione all'immissione al commercio) non hanno indicato l'uso per la cura della CNV miopica.

Come è noto, la legge cd. Di Bella richiede al medico di usare per la cura della malattia il farmaco autorizzato e solo in determinate circostanze può farsi ricorso ad un farmaco *off label*. Il legislatore è più volte intervenuto per individuare i principi fondamentali volti a regolare le modalità ed i criteri in base ai quali è ammesso l'uso dei farmaci al di fuori delle indicazioni per le quali è stata autorizzata la loro immissione in commercio (AIC).
L'art. 1, comma 4, del **decreto-legge n. 536 del 1996** (Misure per il contenimento della spesa farmaceutica e la rideterminazione del tetto di spesa per l'anno 1996) convertito dalla legge 23 dicembre 1996, n. 648, statuisce che, "*qualora non esista valida alternativa terapeutica, sono erogabili a totale carico del SSN, a partire dal 1° gennaio 1997, i medicinali innovativi la cui commercializzazione è autorizzata in altri Stati ma non sul territorio nazionale, i medicinali non ancora autorizzati ma sottoposti a sperimentazione clinica e i medicinali da impiegare per un'indicazione terapeutica diversa da quella autorizzata, inseriti in un apposito elenco predisposto e periodicamente aggiornato dalla Commissione unica del farmaco (oggi sostituita dall'Agenzia Italiana del Farmaco) conformemente alla procedure ed ai criteri adottati dalla stessa*".
Con il successivo **decreto- legge 17 febbraio 1998, n. 23** (disposizioni urgenti in materia di sperimentazioni cliniche in campo oncologico e altre misure in materia sanitaria), convertito in legge con modificazioni dalla legge 8 aprile 1998, n. 94, il legislatore statale è nuovamente intervenuto nella materia considerata.
In particolare l'art. 3, comma 2, del citato decreto-legge prevede che il medico, in deroga al principio generale secondo cui, nel prescrivere una specialità medicinale o altro medicinale prodotto industrialmente, è tenuto ad attenersi "*alle indicazioni terapeutiche, alle vie e alle modalità di somministrazione previste dall'autorizzazione all'immissione in commercio rilasciata dal Ministero della Sanità*", può *"in singoli casi, sotto la sua diretta responsabilità e previa informazione del paziente e acquisizione del consenso dello stesso, impiegare un medicinale prodotto industrialmente per un'indicazione o una via di somministrazione o una modalità di somministrazione o di utilizzazione diversa da quella autorizzata, ovvero riconosciuta agli effetti dell'applicazione dell'art. 1, comma 4, del decreto-legge 21 ottobre 1996, n. 536*". Tale potere del medico è subordinato all'accertamento, "*in base a dati documentabili*", che il paziente "*non possa essere utilmente trattato con medicinali per i quali sia già approvata quella indicazione terapeutica o quella via o modalità di somministrazione e purché tale impiego sia noto e conforme a lavori apparsi su pubblicazioni scientifiche accreditate in campo internazionale*".

Il successivo comma 4 precisa, inoltre, che "*in nessun caso il ricorso, anche improprio, del medico alla facoltà prevista dai commi 2 e 3 può costituire riconoscimento del diritto del paziente all'erogazione dei medicinali*" a carico del SSN, al di fuori dell'ipotesi disciplinata dal citato art. 1, comma 4, del d.l. n. 536 del 1996.

L'art. 6, comma 1, del **decreto legislativo 24 aprile 2006, n. 219** (Attuazione della direttiva 2001/83/CE (e successive direttivi di modifica) relativa ad un codice comunitario concernente i medicinali per uso umano, nonché della direttiva 2003/94/CE), a sua volta, sancisce il principio di carattere generale, secondo cui nessun medicinale può essere immesso in commercio sul territorio nazionale senza aver ottenuto un'autorizzazione dell'AIFA o un'autorizzazione comunitaria a norma del regolamento CE n. 726/2004, in combinato disposto con il regolamento CE n. 1394/2007. Il successivo comma 2 stabilisce poi che "*quando per un medicinale è stata rilasciata una AIC ai sensi del comma 1, ogni ulteriore dosaggio, forma farmaceutica, via di somministrazione e presentazione, nonché le variazioni ed estensioni sono ugualmente soggetti ad autorizzazione ai sensi dello stesso comma 1*".
Al fine di circoscrivere ulteriormente le condizioni in base alle quali è possibile fare ricorso a medicinali per indicazioni terapeutiche diverse da quelle autorizzate, il legislatore statale, ancor più recentemente, con l'art. 2, comma 348, della **legge 24 dicembre 2007, n. 244** (Disposizioni per la formazione del bilancio annuale e pluriennale dello Stato - legge finanziaria 2008), ha stabilito che "*in nessun caso il medico curante può prescrivere, per il trattamento di una determinata patologia, un medicinale di cui non è autorizzato il commercio quando sul proposto impiego del medicinale non siano disponibili almeno dati favorevoli di sperimentazioni cliniche di fase seconda. Parimenti, è fatto divieto al medico curante di impiegare, ai sensi dell'art. 3, comma 2, del decreto-legge 17 febbraio 1998, n. 23, convertito, con modificazioni, dalla legge 8 aprile 1998, n. 94, un medicinale industriale per un'indicazione terapeutica diversa dal quella autorizzata ovvero riconosciuta agli effetti dell'applicazione dell'articolo 1, comma 4, del decreto-legge 21 ottobre 1996, n. 536, convertito dalla legge 23 dicembre 1996, n. 648, qualora per tale indicazione non siano disponibili almeno dati favorevoli di sperimentazione clinica di fase seconda*".
La medesima legge, all'art. 2, comma 349, ha attribuito alla Commissione tecnico-scientifica dell'Agenzia Italiana del Farmaco, in sostituzione della Commissione unica del farmaco, la competenza di valutare, "*oltre ai profili di sicurezza, la presumibile efficacia del medicinale, sulla base dei dati disponibili delle sperimentazioni cliniche già concluse, almeno di fase seconda*"; competenza, quest'ultima, che deve essere esercitata proprio in riferimento alle "*decisioni da assumere ai sensi dell'articolo 1, comma 4, del decreto-legge 21 ottobre 1996, n. 536, convertito dalla legge 23 dicembre 1996, n. 648, e dell'articolo 2, comma 1, ultimo periodo, del decreto-legge 17 febbraio 1998, n. 23, convertito con modificazioni dalla legge 8 aprile 1998, n. 94"* (v. Corte Costituzionale n. 8 del 12/1/2011).

Nel caso di specie è quindi evidente che, per evitare responsabilità al medico curante e per meglio curare il paziente, occorrerebbe che la PDT fosse chiaramente indicata dall'AIFA come terapia non utilmente utilizzabile per la cura della CNV miopica. Infatti, in assenza di una valida alternativa autorizzata, l'uso dei due farmaci Anti VEGF – ancorchè sempre off label – non costituirebbe violazione della legge cd. Di Bella. Quanto appena detto in attesa di una auspicata e necessaria revisione della legge cd. Di Bella affichè vengano incentivati e non penalizzati i percorsi curativi efficaci, non pericolosi, condivisi con il paziente e meno costosi per la comunità.

Gli strabismi e le anomalie della motilità oculare

Percorso FAD accreditato ECM

È on line il **percorso di aggiornamento** professionale **"Gli strabismi e le anomalie della motilità oculare"** è disponibile sulla piattaforma **FAD** della Congressi Medici Oculisti.
L'accesso completamente gratuito per i soci SOI in regola, sarà consentito attraverso password identificativa.
Il percorso dà diritto all'acquisizione di **n. 30 crediti formativi**.
Per accedere i soci potranno collegarsi al sito: HTTP://CMOFAD.COM/
Per il collegamento è necessaria una connessione ad internet, un account di posta elettronica, PC con sistema operativo Microsoft Windows o MAC OS e Acrobat Reader o qualunque altro programma in grado di leggere file pdf.

Di seguito un sintetico Vademecum per le procedure di registrazione:

1. Compilate i campi richiesti in fase di registrazione, facendo attenzione al campo e-mail poiché questo indirizzo vi servirà in seguito per il login e le varie comunicazioni dal sito.
2. Riceverete entro breve una mail di conferma della vostra registrazione alla piattaforma FAD, con i vostri dati di accesso.
3. Dopo aver effettuato il login inserendo nome utente (la vostra e-mail) e password, nella sezione "Catalogo Corsi" troverete l'elenco dei corsi.
4. Cliccate sul bottone ACQUISTA.
5. Nella scheda di acquisto del corso, troverete l'opzione riservata ai soci SOI per la partecipazione gratuita al corso.
6. Completata la registrazione dovrete aspettare una mail di conferma dell'attivazione del corso dalla segreteria (entro 48 ore).
7. Una volta ricevuta la mail di conferma, potrete effettuare il login al sito e troverete il corso nell'elenco sotto la voce "I MIEI CORSI". Cliccate su PARTECIPA per accedere ai contenuti del corso.
8. La normativa ECM prevede che si verifichi il grado finale di apprendimento ad un corso e che complessivamente venga superato il 75% degli obiettivi formativi previsti per il singolo corso del test per poter attestare l'ottenimento dei crediti formativi.
9. Dopo aver completato anche la valutazione dell'evento, nell'area "I MIEI ATTESTATI" potrete stampare l'attestato ECM cliccando sulla sezione ATTESTATI.

Per informazioni:
Valentina Carmenini – Tel. 06 4464514 – e-mail: fad@cmocongressi.it

Partnership SOI-AAO "ONE Network"

NEWS

Grazie alla rinnovata partnership con la American Academy of Ophthalmology, la Società Oftalmologica Italiana offre la possibilità di accedere gratuitamente a Ophthalmic News and Education (ONE®) Network della stessa Academy.
O.N.E. Network è una straordinaria risorsa formativa online grazie alla quale si potrà avere accesso a contenuti scientifici, notizie di attualità e strumenti formativi di qualità dal mondo dell'oftalmologia.
Con O.N.E. Network si possono migliorare le proprie competenze, ottenere informazioni utili e aggiornarsi attraverso …

- Un'ampia gamma di informazioni e contenuti formativi
- Strumenti per la formazione continua
- Tutte le novità della letteratura scientifica internazionale
- Indagini cliniche puntuali
- Strumenti di auto-valutazione per testare le tue conoscenze
- Un piano di apprendimento personalizzato con un dispositivo di avvisi automatici
- Verifica degli standard di assistenza grazie alla biblioteca della Academy delle linee guida per l'esercizio della professione.

Si prega di verificare di aver ricevuto una e-mail dalla Academy con le istruzioni per entrare in O.N.E. Network; la SOI ha già provveduto ad attivare l'accesso.
Per qualsiasi necessità contattare la Segreteria SOI scrivendo al seguente indirizzo: segreteria@sedesoi.com

Nel frattempo, per iniziare a familiarizzare con le innumerevoli e preziosissime risorse offerte da O.N.E. Network, è possibile effettuare una visita guidata:
http://one.aao.org/Tutorials/ONETutorial/player.html

È il modo ideale per iniziare.

Lenti intraoculari: azione di richiamo Hoya

Hoya Italia ha inviato in data 20 febbraio 2013 un comunicato ufficiale di allerta inerente alcuni lotti di lenti intraoculari per cui è stato disposto il richiamo volontario da parte dell'azienda.
Hoya Italia desidera precisare che in Italia su oltre 50.000 lenti non sono stati segnalati casi di reazioni avverse.
Questa azione di richiamo interessa esclusivamente i modelli HOYA NY-60, iSert 251, iSert 250, Toric 311 e iSert Toric 351.
Questa azione di richiamo non interessa le lenti pre-caricate iSert PY-60AD, PC-60AD e PC-60R
I clienti possono fare riferimento ai soci CIO - Tecno instruments, Emmeci 4, AMB, Optariston, Medinova e Polimedica - per tutte le procedure di richiamo.
Sotto e a seguire, la lettera.

HOYA
SURGICAL OPTICS

HOYA Surgical Optics
Global Headquarters
One Temasek Avenue
Millenia Tower
#35-03/04
Singapore 039192

HOYA.com/SurgicalOptics

URGENTE – AVVISO DI SICUREZZA (FIELD SAFETY NOTICE)

20 Febbraio, 2013

Alcuni modelli di lenti intraoculari HOYA monopezzo

Modello	Descrizione	Numeri di serie
NY-60	HOYA AF-1 iMICS1	Allegati a questo avviso
311	HOYA AF-1 Toric	Allegati a questo avviso
250 e 251	HOYA iSert®	Allegati a questo avviso
351	HOYA iSert® Toric	Allegati a questo avviso

FSCA-Ident.No. FSN13-02-2013

Tipo di azione: richiamo volontario (Voluntary Recall)

Gentili Clienti,

Il mese scorso HOYA Surgical Optics ha annunciato una sospensione volontaria delle spedizioni di cinque dei nostri prodotti, conducendo allo stesso tempo investigazioni in merito a segnalazioni di indici, riferiti a pochi paesi, di reazioni infiammatorie e/o endoftalmiti più elevati delle attese, da medici che utilizzano le lenti NY-60, iSert® 250, iSert® 251. I dati clinici dei pazienti che sono stati condivisi con noi mostrano segnalazioni sterili, risolte senza alcuna lesione permanente in tutti i casi, ad eccezione di pochissimi casi, seguendo appropriati trattamenti.

Una verifica estensiva dei nostri processi di produzione ha rilevato la presenza su alcuni prodotti di tracce di residui particolati estranei. Non siamo stati in grado di determinare definitivamente se esse possano essere correlate al verificarsi di eventi avversi, ma un rapporto potenziale può esistere. Per questo motivo, a titolo di precauzione, con effetto immediato, stiamo iniziando un richiamo volontario delle lenti intraoculari NY-60, iSert® 250, iSert® 251, Toric 311 e iSert® Toric 351. Nonostante non siano stati segnalati eventi avversi con le lenti toriche, abbiamo incluso anch'esse poichè seguono un processo di produzione similare e vogliamo essere certi che voi riceviate esclusivamente IOLs della massima qualità. Nessuna altra IOL HOYA, in particolare nessuna IOL tipo tre pezzi, è coinvolta da questo richiamo volontario iniziato da HOYA.

Stiamo informando i competenti uffici regolatori di questa azione e lavorando strettamente con varie associazioni professionali oftalmiche. Stiamo inoltre implementando miglioramenti produttivi per prevenire una questione simile in futuro. Una volta ricevuta l'approvazione regolatoria, abbiamo in programma di ripristinare la produzione di tutti e cinque i modelli al più presto possibile. Ci scusiamo per tutti gli inconvenienti che questo può comportare e apprezziamo sinceramente la vostra cooperazione e il vostro supporto mentre lavoriamo a questo problema.

Cosa dovete fare:

- Vi preghiamo di **INTERROMPERE** l'utilizzo delle IOLs di cui all'elenco allegato e di **RICHIAMARLE** tutte dalle vostre scorte.
- E' necessario che questo avviso sia comunicato a tutti coloro che necessitano di essere informati nell'ambito della vostra organizzazione o qualsiasi altra organizzazione dove i dispositivi sono stati trasferiti.
- Vi preghiamo di completare la lista allegata e indicare con una croce la vostra azione per ogni numero di serie elencato e di inviare la lista completa via Fax a +49 69 664 268 399.
- Vi preghiamo di restituire il file completo entro **i prossimi 5 giorni lavorativi** secondo i requisiti delle autorità nazionali competenti, **anche se non avete nessuna lente coinvolta** nelle vostre scorte.
- Vi preghiamo di mantenere l'attenzione su questo avviso e sull'azione conseguente per un periodo adeguato al fine di garantire l'efficacia delle azioni correttive.
- Raccomandiamo di seguire tutti i pazienti già impiantati con una delle lenti incluse in questo ritiro da tre (3) a sei (6) mesi dalla data dell'impianto per monitorare la possibile insorgenza di infiammazioni oculari. Non esiste evidenza, e non abbiamo ricevuto segnalazioni, di nessun nuovo caso di infiammazione e/o endoftalmite associate a IOLs impiantate da sei (6) o più mesi.

Vi preghiamo di resituire le lenti a:
HOYA Surgical Optics GmbH
Logistic Center
Lyoner Str. 24-26
60528 Frankfurt am Main
GERMANY

In caso di domande in merito alla restituzione dei prodotti, vi preghiamo di contattare l'Ufficio Clienti di HOYA al +0800 664 2664 o +49 69 664 268 100.

In caso di reclami o eventi avversi correlati alle lenti oggetto di richiamo, vi preghiamo di contattare il Dipartimento Qualità HOYA al +0800 664 2664 o +49 69 664 268 330.

Siamo consapevoli degli inconvenienti creati da questo richiamo volontario e vi ringraziamo per il vostro sostegno e per restituirci quanto prima il modulo completato e le IOLs elencate.

L'impegno di HOYA Surgical Optics è di fornire sempre un'assistenza eccezionale ai clienti. Questo richiamo volontario rappresenta un'espressione del nostro impegno verso standard della massima qualità e del nostro desiderio di soddisfare interamente le vostre necessità in ogni momento. In caso di qualsiasi domanda o di qualcosa che possiamo fare per assistervi, vi preghiamo di contattare i vostri rappresentanti HOYA o il Responsabile Qualità HOYA.

Sinceramente

Thomas A. Dunlap
President & CEO

Identificazione delle IOLs richiamate:

HOYA Surgical Optics sta attivando un richiamo volontario su alcune lenti intraoculari monopezzo pieghevoli per camera posteriore.

I modelli interessati sono NY-60, iSert® 250, iSert® 251, iSert® Toric 351, e Toric 311 con i numeri di serie indicati di seguito.

Modelo	**Da:** **numero di serie iniziale**	**A:** **numero di serie finale**
NY-60	KULX0011	KUMZ0TN2
250	JKLX0012	JKN10CE4
251	JLLX0012	JLN116T6
351T3	PNLX0012	PNMZ04Q8
351T4	PPLX0011	PPMZ01C8
351T5	PQLX0021	PQMZ00E7
351T6	PRLX0011	PRMZ00R6
351T7	PSLX0012	PSMZ0078
351T8	PTLX0011	PTMZ0048
351T9	PULX0011	PUMZ00E8
311T3	PALY0011	PAM200S6
311T4	PBLY0011	PBM200C8
311T5	PCLY0011	PCM200N8

Tribunale di Catania: paziente condannato a pagare le spese di lite per cause di responsabilità medica nei confronti di un medico oculista

NEWS

Segnaliamo una importante sentenza del Tribunale di Catania (sez. V civile, del 2/1/2013, dep. 9/1/2013, ci risulta inedita) relativa ad una causa di responsabilità medica per un intervento di cataratta all'occhio sinistro. La sua importanza non è tanto nei noti principi di diritto utilizzati dal Tribunale per respingere la domanda dell'attrice, la quale aveva infondatamente sostenuto una responsabilità da parte del medico oculista, quanto per la condanna alle spese di quest'ultima.

Infatti, il giudice di primo grado ha condannato l'attrice (la paziente) ritenuta responsabile di causa temeraria, a rifondere € 4.265,15 al centro medico, € 4.265,15 all'oculista operatore, € 4.255,00 ad un secondo oculista chiamato ingiustamente in causa, € 4.255,00 per l'assicurazione del centro medico, € 4.255,00 per l'altra assicurazione pure chiamata in causa, oltre IVA, CPA per un totale di 26.618.75 euro, escluse le spese di perizia, sia di ufficio (ctu) sia di parte (la paziente).

Sarebbe bene che le varie associazioni, enti e altre simili aggregazioni, che spingono ad intentare causa contro i medici, anche temerariamente, instillando la convinzione che nulla si rischi perché sono cause a costo zero, ripensassero a tale loro spericolato modo di operare, se non altro nell'interesse dei pazienti che, contrariamente a quanto gli è fatto credere, rischiano di pagare, anche in maniera salata, il loro agire poco meditato.

ASMOOI all'11° Congresso Internazionale SOI di Milano

Speciale Promozione nuovi soci 2013

Anche quest'anno ASMOOI è presente all'**11° Congresso Internazionale SOI** in programma a Milano nelle date del 15-18 maggio 2013.

Allo stand dell'Associazione, subito, riceverai informazioni sulle attività in essere, i progetti, i nuovi servizi e le opportunità riservate ai soci in regola con la quota associativa.

Partecipare all'**11° Congresso Internazionale SOI** è semplice: compila la scheda di iscrizione scaricabile online dal sito **www.congressisoi.com** e prenota il **Simposio "ASMOOI La Responsabilità del lavoro in Equipe" - Sessione 19**.

Tutti gli eventi dei Congressi SOI sono accreditati anche per gli ortottisti senza alcun costo aggiuntivo.

Fino al 6 maggio prossimo ASMOOI lancia la speciale promozione in collaborazione con SOI.

Tutti i nuovi ortottisti che si iscriveranno entro questa data **ad ASMOOI** e parteciperanno all'**11° Congresso Internazionale SOI**, potranno usufruire di:

- Rc professionale valida fino al 31/12/2013
- accesso gratuito all'11° Congresso Internazionale SOI di Milano
- accesso gratuito al 93° Congresso Nazionale SOI di Roma

E ancora:

- tutela sindacale a difesa della professione
- accesso ai servizi internet riservati ai soci
- info periodiche su eventi di formazione, iniziative scientifiche e didattiche

Per aderire ad ASMOOI vai alla pagina **ISCRIZIONE** del sito **www.asmooi.com** e compila il Modulo di Iscrizione.

Ti aspettiamo!

Info: Segreteria ASMOOI – Tel./Fax 06 44340015 – E-mail: asmooi@asmooi.com

ADDIO OCCHIO SECCO,
BENVENUTO OPTIVE®

Il trattamento completo che offre ai pazienti con occhio secco un sollievo duraturo dai sintomi oculari e un comfort superiore[1-5]

IT/OPTV0170/13 - È un dispositivo medico CE - Materiale ad esclusivo uso del medico

1. Kaercher T, *et al. Clin Ophthalmol.* 2009;3:33–39.
2. Simmons PA, *et al. Invest Ophthalmol Vis Sci.* 2007;48: E-Abstract 428.
3. Beard B, *et al.* Presented at: Annual Meeting of the American Academy of Optometry; 2011.
4. Data on file, Allergan, Inc. CSR 9965-002. 5. Data on file, Allergan, Inc. CSR 9965-001.

optive® FAMILY

ALLERGAN ophthalmology

DESTINA il **5X1000** a SOI!

Codice Fiscale **02382000582**

Destina il 5x1000 a SOI, l'Associazione che opera per lo sviluppo del benessere visivo dei cittadini italiani e per la tutela dei medici oftalmologi e la qualità delle prestazioni mediche oculistiche nel nostro Paese.

Destinare il 5x1000 a SOI non è un costo aggiuntivo. Si tratta solo di assegnare questi soldi alla Società Oftalmologica Italiana invece che allo Stato.

Destinare il 5x1000 a SOI non sostituisce l'8x1000 che potrai continuare a devolvere allo Stato o alla Chiesa.

Dona il 5x1000 a SOI:
Inserisci il codice fiscale 02382000582

nell'apposito spazio della dichiarazione dei redditi
e apponi la tua firma.

PREMIO VIDEOCONCORSO SOI 2013

SOI SOSTIENE LA RICERCA E I GIOVANI

È possibile consultare il bando del **Premio Cesare e Maurizio Quintieri - Videoconcorso 2013** che la Società Oftalmologica Italiana annualmente indice per incoraggiare i giovani nella ricerca in oftalmologia.

Il riconoscimento prevede un contributo di **5.000 euro** da assegnare al miglior video che sarà premiato in occasione del **93° Congresso Nazionale SOI**. Durante il Congresso Nazionale tutti i filmati saranno disponibili per la visione.

I lavori per la partecipazione al Concorso dovranno pervenire alla segreteria scientifica SOI entro lunedì **30 settembre 2013**.

TERAPIE INTRAVITREALI

Il Ministro della Salute Renato Balduzzi, ha convocato a Roma il Presidente SOI Matteo Piovella, per avviare un tavolo di concertazione atto a superare le criticità esistenti in Italia circa il libero accesso alle terapie intravitreali, e per poter promuovere un adeguamento della normativa all'operatività in vigore a livello internazionale.
L'incontro è stato organizzato per martedì 16 aprile alle ore 17 presso il Ministero della Salute.

È POSSIBILE UTILIZZARE AVASTIN PER CONTINUITÀ TERAPEUTICA
LO STABILISCE IL TAR VENETO

Con l'ordinanza n. 131/2013 depositata il 21 marzo 2013, il TAR Veneto conferma le precedenti ordinanze cautelari e cioè consente l'uso del farmaco Avastin per il trattamento della terapia intravitreale nei casi in cui sia necessaria una continuità terapeutica.
La predetta ordinanza quindi sancisce l'utilizzo di Avastin per continuità terapeutica, come peraltro già dichiarato con la precedente ordinanza del n. 679/2012.
Si tratta di un ulteriore tassello di un procedimento legale che troverà risoluzione nell'udienza di merito fissata per il 3 ottobre 2013 e presumibilmente nella sentenza successiva. Una data relativamente prossima in considerazione delle tempistiche notoriamente lunghe della giustizia italiana!

INTERVENTO DI IMPIANTO DI LENTE INTRAOCULARE DA CAMERA POSTERIORE IN OCCHIO FACHICO (LIOF-CP) CONSENSO INFORMATO SOI

È disponibile sul sito SOI www.soiweb.com alla sezione DIFETTI DI RIFRAZIONI dei CONSENSI INFORMATI il modulo di consenso all'esecuzione dell'intervento di impianto di lente intraoculare da camera posteriore in occhio fachico (LIOF-CP) approvati dalla Società Oftalmologica Italiana.
Tutti i Soci sono invitati ad adottare questo consenso informato entro 60 giorni dalla data di questo comunicato (5 aprile 2013).

in breve in breve in breve

RESPONSABILITÀ MEDICA

LA MEDIAZIONE NON È PIÙ OBBLIGATORIA

Con la sentenza 272/12 del 6 dicembre 2012 la Corte Costituzionale ha dichiarato illegittimo, per eccesso di delega, l'obbligo della mediazione previsto nel decreto d.lgs. 4 marzo 2010, n. 28. Affondando per sempre la mediazione obbligatoria introdotta con l'art. 5, comma 1, del decreto legislativo 4 marzo, la Consulta afferma altresì che non esiste neanche alcun appiglio normativo nella normativa comunitaria. Pertanto, oggi, chi vuole incardinare una causa per responsabilità professionale non sarà più tenuto ad esperire obbligatoriamente il procedimento di mediazione, ma potrà agire immediatamente davanti all'Autorità Giudiziaria competente.

UN AIUTO AL BENIN

La Onlus **Soleil d'Afrique**, presieduta dal missionario laico Danilo Tonin, prosegue nel suo impegno per mettere a disposizione della popolazione del Benin, che vive in condizioni di estrema povertà, ospedali e cure mediche itineranti.
La Onlus opera con un ospedale mobile composto da un'equipe sanitaria di 10 unità, cui hanno partecipato anche alcuni colleghi oftalmologi: Vincenzo Petitti (Roma), Riccardo Lazzeri (Roma), Alessandro Carboni (Roma), Francesco Laurelli (Campobasso).
Con tre camion adeguatamente attrezzati sono già state visitate gratuitamente 2.798 persone e 107 sono state operate agli occhi per cataratta e glaucoma.
Restano da operare ancora 1.000 pazienti. *"Molto lavoro ci attende, certi della guida e sostegno della provvidenza, che però non ha mani ma necessita delle mani di noi tutti, persone sensibili verso i poveri"*, commenta Danilo Tonin.

Per informazioni:
www.soleildafrique.net – e-mail: tonin.danilo@gmail.com
Cell. Italia: +39.329.3396303 – Cell. Benin: +229.969.65151

ANTEPRIMA

Aggiornamenti costanti
on line sul sito
www.congressisoi.com

Società Oftalmologica Italiana

11° CONGRESSO INTERNAZIONALE

Milano,15-18 Maggio 2013 - MiCo

18th Annual Meeting on Cataract and Refractive Surgery

SOI Società Oftalmologica Italiana
Associazione Medici Oculisti Italiani
ENTE MORALE
dal 1879 a difesa della vista

OCULAR SURGERY NEWS

ASSOCIAZIONE ITALIANA DI CHIRURGIA DELLA CATARATTA E REFRATTIVA

...dove si incontrano i protagonisti dell' oftalmologia

Subspecialty Day Retina

MERCOLEDÌ 15 Maggio

SALA AUDITORIUM

09:00-12:40 **SESSIONE 1**
Subspecialty Day SOI
Retina - Highlights 2013 - Parte Prima
Coordinatori Scientifici: T. Avitabile, G. Lesnoni, G. Tassinari
Coadiutori: M. Coppola, R. Forte, G. Ripandelli, M. Romano

09:00 *Introduzione al Subspecialty Day*
T. Avitabile

Spessore coroideale e strati retinici esterni: significato clinico ed indicazioni terapeutiche
Presidente: V. De Molfetta
Moderatore: G. Carlevaro

09:10 *Nuova nomenclatura internazionale OCT: quali informazioni cliniche aggiunge*
F. Bottoni

09:20 *La coroide nell'occhio miope*
G. Ripandelli

09:30 *Variazioni dello spessore coroideale nella retinopatia diabetica*
S. Vujosevic

09:40 *Lo spessore coroideale nella degenerazione maculare (AMD, PVC, CSC)*
M. Battaglia Parodi

09:50 *Uveiti posteriori e spessore coroideale*
L. Cimino

10:00 *Strati retinici esterni in chirurgia vitreoretinica*
M. Coppola

10:10 Tavola rotonda
Moderatore: V. De Molfetta
Panel: G.G.A. Beltrame, M.G. Cereda, R. di Lauro, D. Tognetto, F. Viola

Novità in chirurgia vitreoretinica
Presidente: G. Tassinari
Moderatore: G. Lesnoni

10:30 *Vitreografia: potenzialità e complicanze*
P. Arpa

10:40 *OCT intraoperatorio: come aiuta il chirurgo*
P. Tassinari

10:50 *Limiti e complicanze della vitreolisi enzimatica*
F. Boscia

11:00 Tavola rotonda con casi clinici chirurgici
Moderatore: M. Romano
Panel: P. Arpa, M. Azzolini, M. Borgioli, F. Patelli, P. Radice

11:40 *Drug delivery con impianti vitreali*
V. Belloli

11:50 *Impianti retinici: epiretinico o sottoretinico*
G. Pertile

12:00 *Fattori prognostici tomografici e funzionali nella chirurgia dell'interfaccia vitreo-retinica*
B. Parolini

12:10 *Small gauge ad alta velocità: cosa cambia*
C. Mariotti

12:20 Tavola rotonda
Moderatore: G. Tassinari
Panelist: M. Chizzolini, C. Forlini, M. Marullo, G. Nuzzi, T. Rossi

12:40 Fine della Sessione

Subspecialty Day Retina

MERCOLEDÌ 15 Maggio

SALA AUDITORIUM

14:00-16:25 **SESSIONE 2**
Subspecialty Day SOI
Retina - Up to date 2013 - Parte seconda
Presidente: T. Avitabile
Coordinatori Scientifici: T. Avitabile, G. Lesnoni, G. Tassinari
Coadiutori: M. Coppola, R. Forte, G. Ripandelli, M. Romano
Moderatore: L. Mastropasqua

14:00 *Pseudodrusen reticolari e precursori DMLE*
G. Querques

14:10 *Imaging multimodale dry AMD*
E. Pilotto

14:20 *Test genetici per AMD: affidabilità prognostica*
A. Ciardella

14:30 Tavola rotonda con casi clinici di retina medica
Moderatore: G. Staurenghi
Panel: F. Boscia, G. de Crecchio, A. Giovannini, U. Introini, S. Piermarocchi

15:10 *Best paper SOI - C01 - Caratteristiche dell'esame SD-OCT nella maculopatia acuta vitelliforme polimorfa essudativa*
C. Bruè

15:15 *Corioretinopatia sierosa centrale cronica: trattamento locale o sistemico (rifampin)*
M. Reibaldi

15:25 *Maculopatie ischemiche iatrogene (post-IVB, post-PDT, post-grid laser)*
F. Parmeggiani

15:35 *Alterazioni post-traumatiche del complesso delle cellule ganglionari retiniche*
R. Forte

15:45 *RCTs 2012-2013 che hanno cambiato l'approccio medico alle patologie retiniche*
P. Carpineto

15:55 *RCTs 2012-2013 che hanno cambiato l'approccio chirurgico alle patologie vitreo-retiniche*
T. Avitabile

16:05 Tavola rotonda
Moderatore: F. Cardillo Piccolino
Panel: R. De Fazio, C.M. Eandi, V. Ferrara, M. Nicolò, C. Panico

16:25 Fine della Sessione

Subspecialty Day Nuove Tecnologie in Oftalmologia

GIOVEDÌ 16 Maggio

SALA AUDITORIUM

08:00-12:45 SESSIONE 11
Subspecialty Day SOI
Nuove tecnologie in oftalmologia
Coordinatori Scientifici: G. Cennamo, G. Perone, P. Troiano
Moderatori: R. Lattanzio, M. Nubile, T. Rossi

Diagnostica

08:00 *Microscopia confocale della cornea: dal laser alla multiphoton microscopy*
M. Nubile

08:11 *Imaging 3D della cornea e del segmento anteriore*
F. Camesasca

08:22 *Mezzi di contrasto in ecografia oculare: impiego diagnostico e terapeutico*
R. Forte

08:33 *Effetto Raman e imaging delle cellule ganglionari retiniche e della coroide*
G. Cennamo

08:44 *Imaging anatomico e funzionale dell'atrofia geografica*
G. Querques

08:55 *Modelli matematici di dinamica vitreale e distacco di retina*
T. Rossi

09:06 Discussione

Terapia

09:19 *Laser a femtosecondi nella chirurgia della cornea e del cristallino*
G. Perone

09:30 *Evoluzione del crosslinking corneale*
P. Vinciguerra

09:41 *Trapianto di cellule staminali*
P. Rama

09:52 *Lenti intraoculari a tecnologia avanzata*
C. Carbonara

10:03 *Trattamento delle uveiti non infettive*
E. Miserocchi

10:14 *Nuovi mezzi di tamponamento retinico e vitreo artificiale*
F.L.A. Carraro

10:25 *Vitreolisi enzimatica*
G. Tassinari

10:36 *Terapie emergenti per la DMS*
U. Introini

10:47 *Farmaci per via sovracoroideale e sottoretinica*
M. Romano

10:58 *Impianti a lento rilascio di farmaci*
R. Lattanzio

11:09 *Ottimizzazione dei vitrectomi*
T. Rossi

11:20 *Protesi retiniche, led organici e retina artificiale*
G. Pertile

11:31 *Traduzione nella pratica clinica dei risultati degli studi indipendenti sugli anti-VEGF*
S. Piermarocchi

11:42 *Nuove tecnologie nel trattamento del Dry Eye*
M. Piovella

11:53 *Nuove tecnologie nella correzione della presbiopia*
L. Buratto

Aspetti medico legali

12:04 *Introduzione di nuove tecnologie e implicazioni medico-legali*
P. Troiano

12:15 Discussione

12:45 Fine della Sessione

18th Annual Meeting of SOI, OSN & AICCER

VENERDÌ 17 Maggio

AUDITORIUM

08:00 a.m.-1:05 p.m.

SESSION 24
18th Annual Joint Meeting of SOI, OSN & AICCER
Programme Committee: Richard L. Lindstrom, Matteo Piovella, Giorgio Tassinari
Live Surgery from Ophthalmic Department of Desio Hospital
Chairman: Michele Coppola, MD
Live Surgery Program Directors: A. Montericcio, A. Mocellin, M. Piovella, L. Zeppa
Vitreoretinal Surgery Consultants: T. Avitabile, F.L.A. Carraro

Part One
Surgical Theatre Chairpersons: V. Orfeo V. Picardo
Auditorium Chairpersons: R. Dossi, M. Fichera, A. Mocellin, M.G. Uva

08.00 *Live Refractive Cataract Surgery and Retina Macular Pucker Surgery*
Surgeons: M. Chizzolini (B&L - Macular Pucker), F. Camesasca (Zeiss MT IOL), M. Stefini (ALCON)

08.37 *LRI's Made Easy*
R. Bruce Wallace, III, MD

08.44 *Accuracy and Precision of a New System for Measuring Postoperative Toric IOL Axis Rotation*
Donald R. Sanders, MD

08.51 *Accuracy of IOL Calculation for age related cataract after iris fixation PIOL implantation*
Camille J. Budo, MD

Auditorium Chairpersons: S. Azzaro, F. Formenti, C.A. Squeri, F. Spedale, S. Vergani

08.58 *Live refractive cataract surgery*
Surgeons: M. Sbordone (AMO), M. Buscemi (Alcon)

09.24 *Rapid Screening of Posterior Capsular Opacification with a Wavefront/Retroillumination Imaging System*
Donald R. Sanders, MD

09.31 *Refractive Cataract Surgery: It's Complicated!*
Alan R. Faulkner, MD

09.38 *Scleral Support Contact Lens Bandage after Refractive Surgery*
A. Montericcio

09.45 Auditorium Chairpersons: G. Addabbo, T. Avitabile, M. Borgioli, V. De Molfetta, A. Rapisarda

09.45 *Live refractive cataract surgery*
Surgeons: F. Fiorini (Optikon), M. Piovella (AMO - Synchrony)

10.11 *Live Retina Surgery: Intravitreal Therapy*
Surgeons: G. Staurenghi (Ozurdex - Allergan), R. Appolloni (Ozurdex - Allergan)
Auditorium Speaker: P. Troiano - Advanced Intravitreal Corticosteroid Therapy

SOI Award 'A Life Spent Spreading News in Ophthalmology' 2013
Michela Cimberle

10.24 *Video Presentation: Some tricks for cataract surgery*
Camille J. Budo, MD

10.31 Auditorium Chairpersons: T. Avitabile, F. Camesasca, M. Nardi, G. Tassinari, D. R. Sanders

10.31 *Live refractive cataract surgery*
Surgeons: L. Zeppa (DIPO- Phaco Cub - HPI IOL), L. Cappuccini (Zeiss), V. Orfeo (Alcon)

11.08 *Introducing Benedetto Strampelli SOI Medal Lecture 2013*
Donald R. Sanders, MD

11.11 Benedetto Strampelli SOI Medal Lecture 2013
Refractive Cataract Surgery Comes of Age
Eric Donnenfeld, Md

11.26 *Introducing SOI Honorary Award in Ophthalmology 2013*
E. Campos

11.28 SOI Honorary Award in Ophthalmology 2013
Rubens Belfort Jr., PhD

11.32 *Live refractive cataract surgery*
Surgeons: L. Zeppa (Glued IOL Surgery - DIPO), S. Morselli (B&L), C. Carbonara (Optikon)

12.09 Auditorium Chairpersons: T. Avitabile, A. Reibaldi, E. Campos, M. Stirpe, C.M. Villani

12.09 *Introducing Gian Battista Bietti SOI Medal Lecture 2013*
M. Stirpe

18th Annual Meeting of SOI, OSN & AICCER

VENERDÌ 17 Maggio

12.12 Gian Battista Bietti SOI Medal Lecture 2013
Endophthalmitis Following Intravitreal Anti-VEGF Injections: Literature Review and Current Guidelines
Alexander J. Brucker, MD

12.27 SOI Award 'A life spent serving Ophthalmology' 2013
Giovanna Baldo

Auditorium Chairpersons: A. Mularoni, A. Pioppo, S. Tabacchi, S. Zenoni

12.31 *Live Refractive Cataract Surgery and Difficult Cases with Management of Postop Complications*
Surgeons: G. Santin (AMO), C. Savaresi (Zeiss), M. Piovella (DIPO - Rayner Sulcusflex)

13.05 Session Ends

NO ECM RESIDENZIALE
Traduzione simultanea italiano/inglese
We wish to thank **Alcon Italia** for the supply of consumable materials

AUDITORIUM **02:15-06:00 p.m.**

SESSION 25
18th Annual Joint Meeting of SOI, OSN & AICCER
Programme Committee: Richard L Lindstrom, Matteo Piovella, Giorgio Tassinari
Live Surgery from Ophthalmic Department Desio Hospital
Chairman: Michele Coppola, MD
Live Surgery Program Directors: A. Mocellin, M. Piovella, L. Zeppa
Vitreoretinal Surgery Consultants: T. Avitabile, F.L.A. Carraro

Part Two
Surgical Theatre Chairpersons: V. Picardo, F. Solignani
Auditorium Chairpersons: P. Arpa, F. Bottoni, G. Durante, A. Franchini

02.15 *Live Retina Macular Pucker Surgery and refractive cataract surgery*
Surgeons: M. Coppola (B&L - Macular Pucker), P. Petrella (Optikon)
Live Retina Surgery: Intravitreal Therapy
Surgeon: A. Giovannini (Eylea - Bayer)
Auditorium Speaker: E. Midena, Advanced Intravitreal Anti VEGF Therapy

03.00 *Femtocataract Live Surgery Symposium*
Auditorium Chairpersons: L. Buratto, M. Gualdi, L. Mastropasqua, M. Piovella, E. Scuri, S. Zuccarini
Surgical Theatre Chairperson: S. Rossi

03.00 *Up to date in Femtocataract*
L. Mastropasqua

03.07 *Live Victus Femtolaser Refractive Cataract Surgery from CDI Milano* – Part one
Surgeon: E. Ligabue

03.12 *The Softfit PI for Femto-laser Assisted Cataract Surgery*
Alan Faulkner, MD

03.19 *Live Victus Femtolaser Refractive Cataract Surgery from CDI Milano* – Part two
Surgeon: E. Ligabue

03.28 *Early experience with a femtosecond laser for cataract surgery*
Jeffrey D. Horn, MD

03.35 *Victus Femtolaser for Cataract Surgery*
S. Zuccarini, MD

03.42 *Live Victus Femtolaser Refractive Cataract Surgery from CDI Milano* – Part three
Surgeon: R. Bellucci

Auditorium Chairpersons: T. Avitabile, M. Nardi, M. Piovella, A. Rapisarda, G. Tassinari, C.M. Villani

03.47 SOI Outstanding Humanitarian Service Award 2013
Associazione Chirone

03.52 *Live Victus Femtolaser Refractive Cataract Surgery from CDI Milano* – Part four
Surgeon: R. Bellucci

04.01 ASMOOI Award 2012 - A Life Dedicated to Humanitarian Ophthalmology
Paolo Angeletti

Auditorium Chairpersons: L. Buratto, M. Gualdi, L. Mastropasqua, M. Piovella, E. Scuri, S. Zuccarini
Surgical Theatre Chairperson: F. Incarbone

18th Annual Meeting of SOI, OSN & AICCER

VENERDÌ 17 Maggio

04.06 *Live LenSx Femtolaser Refractive Cataract Surgery from Erba Fatebenefratelli Hospital* – Part one
Surgeons: G. Perone, P. Troiano

04.20 *Astigmatic Correction in Cataract Surgery Results utilizing LenSx Femto For Arcuate Incisions*
Rolando Toyos, MD

04.27 *Live LenSx Femtolaser Refractive Cataract Surgery from Erba Fatebenefratelli Hospital* – Part two
Surgeons: G. Perone, P. Troiano

04.41 *Management of retinovascular disease and cataract*
Keith A. Warren, MD

04.48 *Surgical Ergonomics*
R. Bruce Wallace, III, MD

04.55 *Cataract and Macular Degeneration*
Keith A. Warren, MD

05.02 *New Treatment Options for Meibomian Gland Dysfunction*
Eric Donnenfeld, MD

05.09 *Improving the Ocular Surface with Intense Pulse Light Skin Treatment prior to Cataract and Lasik*
Rolando Toyos, MD

05.16 *Presbyond: A New Option for Presbyopia Treatment*
Klaus Ditzen, MD

05.23 *Management of Complex Cataract Cases: A Video Discussion*
Eric Donnenfeld

05.30 *Smile*
Kimiya Shimizu

05.37 *Long Term results with Microscan Visum 500 Hz Excimer Laser*
N. Pashtaev

05.44 *Clinical Result of Hole ICL – 5 Years Results*
Kimiya Shimizu, MD

05.51 *Limit for Hyperopia in Excimer Laser Treatment*
Klaus Ditzen, MD

05.58 *Experience and results using a new thermal pulsation treatment for meibomian gland dysfunction and dry eye syndrome*
M. Piovella, MD

06.05 Discussion

06.15 Session Ends

NO ECM RESIDENZIALE

Traduzione simultanea italiano/inglese

We wish to thank **Alcon Italia** for the supply of consumable materials

18th Annual Meeting of SOI, OSN & AICCER

SABATO 18 Maggio

AUDITORIUM

08:00 a.m.-1:00 p.m.

SESSION 33
18th Annual Joint Meeting of SOI, OSN & AICCER
Programme Committee: Richard L. Lindstrom, Matteo Piovella, Giorgio Tassinari
Live Surgery from Ophthalmic Department Desio Hospital
Chairman: Michele Coppola, MD
Live Surgery Program Directors: A. Mocellin, M. Piovella, L. Zeppa
Vitreoretinal Surgery Consultants: T. Avitabile, F. Carraro

Part Three
Surgical Theatre Chairpersons: L. Zeppa, V. Picardo, A. Sammartino
Auditorium Chairpersons: F. Camesasca, S. Lippera, F. Menicacci, P. Trabucchi

08.00 *Live Refractive Cataract Surgery and Retina Macular Pucker Surgery*
Surgeons: A. Sammartino (B&L), P. Fantaguzzi (Pucker - Alcon), F. Solignani (B&L)

08.37 *Best Paper SOI – C02 – Idiophatic Intracranial Ipertension In Pediatric Age: Rnfl Analysis With The Use Of Oct , For Patients Monitoring, By The Use Of Non Invasive Methodologies.*
Daniele Di Clemente, MD

08.44 *Cataract Surgery in Uveitis*
Rubens Belfort Jr., PhD

08.51 *Retrolenticular Illumination*
Hideharu Fukasaku, MD

08.58 *Glaucoma Symposium*
Auditorium Chairpersons: E.R. Craven, S. Gandolfi, M. Nardi, S. Miglior, A. Menna

08.58 *Live glaucoma surgery*
Surgeons: P. Brusini (Canaloplasty), R. Sciacca (Trabeculectomy)

09.38 *Minimally Invasive Glaucoma Surgery 2013: What's Next?*
E. Randy Craven, MD

09.45 *Surgical outcomes of a suprachoroidal microstent in patients with OAG undergoing phaco cataract surgery: 12 months results of the CyCLE Study*
Brian Flowers, MD

09.52 *Chronic Angle Closure Glaucoma Treatment Options and Controversy*
E. Randy Craven, MD

Auditorium Chairpersons: H. Fukasaku, M. Nardi, S. Miglior, B. Flowers, L. Quaranta

09.59 *Live glaucoma surgery*
Surgeons: L. Zeppa (Valvola), A. Rapisarda (Express), A.M. Fea (I Stent)

10.39 *Pars Plana Sclerostomy*
Hideharu Fukasaku, MD

10.46 *Effectiveness of adjuvant topical medication in lowering intraocular pressure (IOP)*
Brian Flowers, MD

10.53 *A New method to Identify Schlemme Canal and Anatomy*
L. Zeppa, C. Costagliola

Auditorium Chairpersons: L.A. Bauchiero, R. di Lauro, A. Belluardo, E. Donneneld

11.00 *Live Cataract Surgery in Difficult Cases with Management of Postop Complications*
Surgeons: M. Piovella, L. Zeppa (Capsular Bag and IOL repositioning 12 years after cataract surgery: close eye technique)

11.30 *Best Paper SOI – CO3 – Pattern-Electroretinogram (PERG) Assessment During Ibopamine Test In Ocular Hypertension Patients*
Italo Giuffrè, MD

11.37 Auditorium Chairpersons: F. Dossi, G. Ferreri, A. Mocellin, A. Montericcio

Mario Gelsomino SOI Award 2013
Chiara De Giacinto

11.41 *Live Refractive Cataract Surgery*
Surgeons: M. Pileri (Macular Pucker), D. Surace (Zeiss), M. Dal Vecchio (B&L)

12.18 *Prechopping very dense nuclei using the Ultrachopper*
Jeffrey D. Horn, MD

12.25 *Live Refractive Cataract Surgery*
Surgeons: S. Cillino (AMO), Guglielmelli (Optikon), M. Fioretto (DIPO)

13.00 Session Ends

NO ECM RESIDENZIALE
Traduzione simultanea italiano/inglese
We wish to thank **Alcon Italia** for the supply of consumable materials

Medici pubblici, interdetta l'attività di consulente

a cura di Raffaele La Placa* e David Teppati

Con una recente sentenza, n. 332, depositata il 14 novembre 2012, la Corte dei Conti, sezione giurisdizionale per la Calabria, ha avuto modo di affermare come il dirigente medico in servizio presso una struttura pubblica non possa esercitare attività di consulenza, anche se richiesto dal giudice o dalla pubblica amministrazione.

La fattispecie. La vicenda giudiziaria prende le mosse dal ricorso del procuratore regionale della Calabria con cui si contestava al dirigente dell'Azienda sanitaria provinciale di Catanzaro la violazione del regime d'esclusiva *"per avere egli svolto negli anni 2007 e 2008 attività riconducibili al regime libero-professionale presso compagnie assicuratrici private nonché attività intramuraria allargata anche nel 2009 senza preventiva autorizzazione dell'amministrazione di appartenenza".* Nello specifico veniva contestato al dirigente di aver svolto *"attività quale c.t.u. presso organi giurisdizionali, percependo dalle compagnie assicuratrici compensi risultanti dalle dichiarazioni dei redditi".*

La soluzione adottata dalla Corte dei Conti. Il collegio contabile ha accolto il ricorso respingendo le difese del medico. La Corte dei Conti ha statuito che le attività di consulenza tecnica nulla hanno a che vedere con l'attività intramoenia allargata, rimanendo attratte nella c.d. attività libero professionale, soggetta al relativo regime fiscale e preclusa per definizione ai medici che optano per il regime di esclusiva. L'apertura da parte di un medico in regime di esclusiva di una partita IVA per poter svolgere, evidentemente in maniera continuativa, l'attività di consulente tecnico, laddove ove la relativa attività non necessita di tale adempimento fiscale ove svolta in maniera saltuaria, rappresenta una lesione del principio di esclusività, se le attività di consulenza medico giudiziale vanno assoggettate al regime IVA, esse non possono che rientrare nelle attività libero-professionali c.d. pure e, come tali, inibite ai medici pubblici dipendenti, fatti salvi i casi in cui vengano fatturate direttamente dall'azienda sanitaria di appartenenza del medico che sia stato preventivamente autorizzato a svolgerle. Nel particolare i giudici contabili, in aggiunta alla violazione del regime di esclusività hanno viepiù individuato un ulteriore profilo di violazione di legge individuato nell'art. 53 del D. Lgs. 165/2001 *"norma che* – come si legge nel dispositivo – *disciplina l'incompatibilità e il cumulo di impieghi e incarichi per gli impiegati pubblici, oltre a prevedere uno speciale regime autorizzatorio per gli incarichi c.d. esterni".*

Il danno risarcito. Venendo alla quantificazione del danno, la Corte dei Conti ha fatto propria integralmente la richiesta formulata dal procuratore regionale che lo quantificava nell'importo corrispondente alle indennità di esclusività e di posizione percepite tra il 2007 ed il 2009, e cioè nell'intervallo temporale in cui si sarebbe attuata l'attività di consulente tecnico.

I giudici contabili hanno pertanto statuito che *"il danno va ragguagliato all'intera indennità di esclusiva percepita nel triennio, pari a € 40.713,27 ed al 50% di quella di posizione (percepita € 11.522,45, da restituire € 5.761,225), per un totale di € 46.474,495, de decurtare delle ritenute erariali operate nel periodo temporale di riferimento, oltre interessi legali da calcolarsi sulla quota parte stipendiale di indennità di esclusiva e sul 50% dell'indennità di posizione percepiti mensilmente per il periodo in questione".*

Il testo integrale della sentenza e consultabile su:
www.corteconti.it/export/.../sentenze/2012/sentenza_332_2012.pdf

* *Studio legale La Placa e Griva – patrocinante in Cassazione*

HYALISTIL - RIASSUNTO DELLE CARATTERISTICHE DEL PRODOTTO

1. DENOMINAZIONE DEL MEDICINALE. HYALISTIL 0,2% collirio, soluzione. **2. COMPOSIZIONE QUALITATIVA E QUANTITATIVA.** HYALISTIL 0,2% in flacone da 5 ml e da 10 ml: 1 ml di collirio, soluzione contiene: Principio attivo: Acido ialuronico sale sodico mg 2. Eccipienti: tiomersale. Per l'elenco completo degli eccipienti, vedere paragrafo 6.1. HYALISTIL 0,2% in contenitore monodose da 0,25 ml: 1 ml di collirio, soluzione contiene: Principio attivo: Acido ialuronico sale sodico mg 2. Per l'elenco completo degli eccipienti, vedere paragrafo 6.1. **3. FORMA FARMACEUTICA.** Collirio, soluzione. **4. INFORMAZIONI CLINICHE. 4.1 Indicazioni terapeutiche.** Trattamento sintomatico della sindrome dell'occhio secco. **4.2 Posologia e modo di somministrazione.** Instillare nel sacco congiuntivale due gocce di collirio 3 o più volte al giorno. Prima dell'uso assicurarsi che il contenitore monodose sia intatto. HYALISTIL in contenitore monodose va usato solo immediatamente dopo l'apertura. L'eventuale residuo non deve essere riutilizzato. Applicando le gocce evitare che l'estremità del contenitore venga a contatto con l'occhio o con qualsiasi altra superficie. **4.3 Controindicazioni.** Ipersensibilità verso i componenti o altre sostanze strettamente correlate dal punto di vista chimico. Ipersensibilità verso qualsiasi componente della preparazione. **4.4 Avvertenze speciali e precauzioni d'impiego.** In caso di somministrazione di soluzioni oftalmiche a scopo curativo sospendere l'instillazione del prodotto. L'uso, specie se prolungato, può dare origine a fenomeni di sensibilizzazione, in tal caso interrompere il trattamento e consultare il medico per istituire idonea terapia. In caso di persistenza o aggravarsi dei sintomi sospendere l'uso e consultare il medico. **Tenere lontano dalla portata e dalla vista dei bambini. Istruzioni per l'uso.** HYALISTIL 0,2% in flacone da 5 ml e da 10 ml: Togliere il cappuccio di protezione e svitare il tappo. Capovolgere il flacone ed instillare il collirio esercitando una lieve pressione sul flacone stesso. Richiudere il flacone avvitando il tappo. HYALISTIL 0,2% in contenitore monodose: Staccare la monodose dalla strip. Aprire ruotando la parte superiore senza tirare. **4.5 Interazioni con altri medicinali e altre forme di interazione.** Non sono noti ad oggi fenomeni di interazioni di HYALISTIL con altri farmaci. E' consigliato comunque evitare l'uso contemporaneo di altre soluzioni detergenti o disinfettanti (ad esempio soluzioni contenenti sali d'ammonio quaternari vedere p. 6.2). **4.6 Gravidanza e allattamento.** Non esistono studi adeguati e ben controllati sull'uso del medicinale in gravidanza o nell'allattamento. Pertanto il medicinale dovrebbe essere usato solo se il beneficio atteso per la madre è superiore al rischio per il feto. **4.7 Effetti sulla capacità di guidare veicoli e sull'uso di macchinari.** HYALISTIL non interferisce sulla capacità di guidare e sull'uso di macchine. **4.8 Effetti indesiderati.** Non sono note reazioni avverse al farmaco né locali, né sistemiche. Questo medicinale contiene tiomersale (un composto organomercuriale) come conservante e, quindi, possono verificarsi reazioni di sensibilizzazione (vedi sezione 4.3). **4.9 Sovradosaggio.** Non sono mai stati segnalati casi di sovradosaggio. **5. PROPRIETÀ FARMACOLOGICHE. 5.1 Proprietà farmacodinamiche.** Categoria farmacoterapeutica: Oftalmologici. Codice ATC: S01XA. L'Acido ialuronico sale sodico, principio attivo del collirio HYALISTIL, è un biopolimero naturale, ultrapuro, ottenuto attraverso un originale metodo di filtrazione molecolare. La pseudoplasticità, la viscoelasticità, la adesività allo strato mucoso del film lacrimale, la capacità di inglobare molecole di acqua da parte dell'Acido ialuronico sale sodico stanno alla base dell'azione stabilizzante e/o ricostituente del film lacrimale esercitata dal collirio HYALISTIL. L'idratazione e la lubrificazione della cornea e della congiuntiva rendono il collirio HYALISTIL un valido strumento da impiegare per migliorare la tollerabilità delle lenti a contatto e, più in generale, nel trattamento sintomatico della sindrome dell'occhio secco. **5.2 Proprietà farmacocinetiche.** L'Acido ialuronico, introdotto nell'occhio di babbuino come sostituto dell'acqueo o del vitreo, viene rapidamente eliminato; introdotto in camera anteriore segue le normali vie di deflusso dell'umore acqueo e successivamente viene metabolizzato. E' stato già dimostrato nell'animale (coniglio e topo) che l'Acido ialuronico esogeno somministrato per via endovenosa scompare rapidamente dal circolo ematico con emivita di 2,5-4,5 minuti corrispondenti ad una "clearance" dell'HA di circa 10 mg/kg/die. La metabolizzazione avviene essenzialmente a livello epatico dove, probabilmente, le cellule di Kupffer sono responsabili della pinocitosi e della degradazione del polimero da parte degli enzimi lisosomiali che lo metabolizzano a semplici frammenti saccaridici che entrano nelle comuni vie degli esosi, le stesse impiegate dall'organismo per metabolizzare l'Acido ialuronico endogeno, largamente presente nel corpo vitreo, oltre che nell'umore acqueo. **5.3 Dati preclinici di sicurezza.** Gli studi di tossicità acuta, subacuta e cronica, di embriotossicità, di fertilità, di tossicità peri- e post-natale, di mutagenesi e di immunogenicità, nelle diverse specie animali trattate, hanno dimostrato l'assoluta mancanza di tossicità dell'Acido ialuronico sale sodico. Per quanto concerne la tollerabilità locale, in seguito a somministrazione di Acido ialuronico sale sodico nell'occhio di animale, non si è verificato alcun fenomeno di intolleranza. **6. INFORMAZIONI FARMACEUTICHE. 6.1 Elenco degli eccipienti.** HYALISTIL 0,2% in flacone da 5 ml e da 10 ml. Sodio cloruro - Potassio cloruro - Sodio fosfato monobasico monoidrato - Disodio fosfato dodecaidrato - Tiomersale - Acqua depurata. HYALISTIL 0,2% in contenitore monodose. Sodio cloruro - Potassio cloruro - Sodio fosfato monobasico monoidrato - Disodiofosfato dodecaidrato - Acqua depurata. **6.2 Incompatibilità.** L'Acido ialuronico sale sodico può precipitare in presenza di sali d'ammonio quaternari. Va quindi evitato l'uso contemporaneo di soluzioni contenenti tali sostanze. Non sono noti fino ad oggi fenomeni di incompatibilità di HYALISTIL con altri farmaci. **6.3 Periodo di validità.** HYALISTIL 0,2% in flacone da 5 ml e da 10 ml: 3 anni. Il periodo di validità dopo prima apertura del flacone è di 28 giorni. HYALISTIL 0,2% in contenitore monodose: 3 anni. La confezione monodose va utilizzata solo immediatamente dopo l'apertura. Non riutilizzare. **6.4 Precauzioni particolari per la conservazione.** Conservare a temperatura inferiore a 25 °C. Evitare l'esposizione alla luce ed a fonti di calore. **6.5 Natura e contenuto del contenitore.** HYALISTIL 0,2% in flacone da 5 ml e da 10 ml: Flacone in polietilene a bassa densità della capacità di 5 ml e 10 ml. HYALISTIL 0,2% in contenitore monodose: 20 contenitori monodose in polietilene a bassa densità da 0,25 ml di soluzione. **6.6 Precauzioni particolari per lo smaltimento e la manipolazione.** Nessuna istruzione particolare. **7. TITOLARE DELL'AUTORIZZAZIONE ALL'IMMISSIONE IN COMMERCIO.** S.I.F.I. S.p.A. – Via Ercole Patti, 36 – 95020 Lavinaio – Aci S. Antonio (CT). **8. NUMERO DELL'AUTORIZZAZIONE ALL'IMMISSIONE IN COMMERCIO.** HYALISTIL 0,2% collirio, soluzione - flacone da 5 ml: A.I.C. 032072062. HYALISTIL 0,2% collirio, soluzione - flacone da 10 ml: A.I.C. 032072074. HYALISTIL 0,2% collirio, soluzione - contenitore monodose: A.I.C. 032072050. **9. DATA DELLA PRIMA AUTORIZZAZIONE/ RINNOVO DELL'AUTORIZZAZIONE.** Data di prima autorizzazione: Novembre 1995. Data dell'ultimo rinnovo: Novembre 2010. **10. DATA DI REVISIONE DEL TESTO.** Gennaio 2012. Classe di rimborsabilità: C- OTC. Prodotto da banco. Prezzo al pubblico: HYALISTIL collirio, soluzione 5 ml: € 9,95. Prezzo al pubblico: HYALISTIL collirio, soluzione 10 ml: € 14,50. Prezzo al pubblico: HYALISTIL collirio, soluzione 20 u.m. da 0,25 ml: € 13,00.



Società Oftalmologica Italiana

93° CONGRESSO NAZIONALE SOI

Roma, 27-30 novembre 2013

Centro Congressi Rome Cavalieri

...dove si incontrano i protagonisti dell' oftalmologia

SOI
Società Oftalmologica Italiana
Associazione Medici Oculisti Italiani
ENTE MORALE
dal 1879 a difesa della vista

PRIMO ANNUNCIO
comunicazioni
e poster

Consiglio Direttivo SOI – Comitato Scientifico

Presidente
Matteo Piovella

Vice Presidente Vicario
Marco Nardi

Vice Presidente
Giorgio Tassinari

Segretario Tesoriere
Teresio Avitabile

Vice Segretario
Alberto Montericcio

Consiglieri
Bernardo Billi
Emilio Campos
Giovanni Cennamo
Stefano Miglior
Antonio Mocellin
Severino Santoro
Vincenzo Sarnicola
Giovanni Scorcia
Pasquale Troiano
Lucio Zeppa

Revisori dei Conti Effettivi
Rosario Giorgio Costa
Gian Primo Quagliano
Luca Capoano

Revisore dei Conti Supplente
Danilo Mazzacane

Consulenti Scientifici SOI

Rossella Appolloni
Fabrizio Camesasca
Luca Cimino
Giuseppe de Crecchio
Giorgio Marchini
Antonio Marino
Vincenzo Maurino
Edoardo Midena
Mario Nubile
Alberto Pazzaglia
Luciano Quaranta
Ferdinando Romano
Gerardo Santoni
Maurizio Uva

Informazioni generali

Segreteria Scientifica
Consiglio Direttivo SOI
Via dei Mille 35 - 00185 Roma
tel. 06 4464514 - 06 44702826 - fax 06 4468403
nazionalesoi@sedesoi.com

Direzione Comunicazione e Marketing
Alessandra Esposito
SOI - Via dei Mille 35 - 00185 Roma
tel. 064 464514 - 06 44702826 - fax 06 4468403
alessandra.esposito@sedesoi.com

Provider e Segreteria Organizzativa
Congressi Medici Oculisti s.r.l.
Via dei Mille 35 - 00185 Roma
tel. 06 4464514 - fax 06 4466599
segreteria@cmocongressi.it

Sede del congresso
Centro Congressi Rome Cavalieri
Via Cadlolo, 101 - 00136 Roma - Tel. 06 35091

Prenotazioni alberghiere
Studio Schiavo C&S
Via Vincenzo Ferrarelli, 142 - 03100 Frosinone
tel./fax 0775 210511 - renata.schiavo@tin.it

Modalità di partecipazione
La partecipazione al 93° Congresso Nazionale SOI è gratuita per tutti gli oftalmologi iscritti SOI, in regola con la quota 2013. Ulteriori informazioni e aggiornamenti sono disponibili sul sito **www.soiweb.com/congressi**.

COME ISCRIVERSI A SOI

I soci che non avessero ancora rinnovato la loro quota, sono invitati a farlo al più presto collegandosi al sito **www.soiweb.com** o contattando direttamente la segreteria dell'Associazione. A disposizione degli associati tutti i vantaggi connessi al pagamento della quota annuale: estensione assicurativa per i rischi professionali per oftalmologi e specializzandi, Notiziario SOI, European Journal of Ophthalmology, Relazione Ufficiale, Quaderni di Oftalmologia, sconti e agevolazioni. Anche i nuovi soci, a seguito dell'iscrizione, otterranno immediatamente i suddetti benefici.

Quote SOI 2013

Socio Benemerito Sostenitore	€ 700,00
Socio Ordinario	€ 500,00
Specializzandi e Medici frequentatori	€ 200,00
Oftalmologi stranieri (con residenza e attività professionale all'estero)	€ 200,00

Dopo il 31 gennaio 2013, è possibile rinnovare l'adesione a SOI, usufruendo della quota di Socio Benemerito Sostenitore a euro 700. Come da Regolamento, i soci che facciano richiesta di iscriversi nuovamente a SOI, dopo un periodo di interruzione associativa di non oltre due anni, potranno aderire versando la quota di socio benemerito sostenitore di euro 700. I nuovi iscritti e tutti i soci fermi al 2010 pagheranno la quota SOI di socio ordinario di euro 500.

Programma scientifico: requisiti di accesso

Per la presentazione dei lavori scientifici è indispensabile che gli Oculisti Primi Autori e Coautori siano soci SOI in regola con la quota di iscrizione dell'anno in corso. In caso contrario i lavori non verranno selezionati.

SOI dà la facoltà ai soci di presentare ai Congressi lavori scientifici inerenti le tematiche oftalmologiche in collaborazione con Autori (non come primo nome) appartenenti ad altre discipline scientifiche. Tutti gli interessati a presentare comunicazioni, poster e corsi sono invitati a collegarsi al sito **www. soiweb.com/congressi**, dove troveranno le indicazioni necessarie. La presentazione di lavori può essere effettuata solo tramite la compilazione del modulo on line, secondo la tempistica indicata. Non verranno accettati eventuali proposte pervenute via e-mail, posta o per fax.
Il Socio è sempre tenuto a comunicare la qualifica dei collaboratori non oculisti nel modulo per la presentazione dei lavori.
Ad accettazione dei lavori nel programma scientifico è indispensabile inviare per posta presso la segreteria organizzativa CMO – via dei Mille 35 - 00185 Roma, i seguenti documenti in originale:
- **curriculum vitae in formato europeo, con data e firma;**
- **dichiarazione di assenza conflitto d'interesse, con data e firma**

Tali documenti sono obbligatori ai fini dell'accreditamento ECM di tutti gli eventi inclusi nel Congresso, così come prescritto dal Regolamento ECM, in vigore dal 1 gennaio 2011.

La scadenza per la presentazione di **Comunicazioni e Poster** è fissata a **Lunedì 17 giugno 2013**
Non saranno prese in considerazione proposte pervenute a mezzo e-mail, posta o fax.

DICHIARAZIONE DI ASSENZA CONFLITTO D'INTERESSE
Chiunque effettui una presentazione (come istruttore, relatore in simposi, poster, corso, comunicazione, relazione, lettura su invito o qualsiasi altra forma di trasmissione di dati scientifici ai Congressi SOI), dovrà fornire autocertificazione di assenza conflitto d'interesse. **È altresì tenuto a dichiarare esplicitamente nella seconda diapositiva della propria presentazione la presenza o l'assenza di interessi finanziari.**
Il modello di autocertificazione sul conflitto d'interesse è disponibile on line e scaricabile dal sito **www.soiweb.com/congressi.**
Tale dichiarazione con data e firma in originale dovrà essere inviata per posta alla segreteria, dopo accettazione dei lavori.

Compilazione del modulo on-line per la presentazione di Comunicazioni Orali e Poster

La data di scadenza per la presentazione è entro e non oltre Lunedì 17 giugno 2013
Gli abstract ricevuti dopo questa data non potranno essere presi in considerazione
La presentazione di comunicazioni orali e poster può essere effettuata solo tramite il sito www.soiweb.com/congressi
Non saranno accettati i testi inviati via e-mail, posta o per fax

Tutti gli Autori che sottopongono l'Abstract devono essere Soci SOI in regola con la quota di iscrizione dell'anno in corso, pena l'esclusione del lavoro.
Ciascun Autore non può presentare più di 2 comunicazioni orali e di 2 poster come Primo Autore e più di 4 in cui compare il proprio nome (2 comunicazioni orali + 2 poster).
Deve essere riportato il nome del primo Autore e quello/i del/i Coautore/i. Altri Autori non oculisti potranno collaborare (ma non come Primo Autore). Il Primo Autore è tenuto a comunicare, nel modulo di compilazione, la qualifica dei Co-autori non oculisti.

Informazioni sulla presentazione
- Abstract di non oltre 1500 caratteri spazi inclusi (v. esempio sottoriportato).
- Abstract, suddiviso in: **Obiettivo - Materiali e Metodi - Risultati - Conclusioni**
- Test ECM per la valutazione dell'apprendimento dei partecipanti. 1 domanda con risposta multipla (**minimo 4 risposte**), selezionando quella esatta
- Curriculum vitae del Primo Autore in formato europeo firmato e datato
- Autocertificazione di assenza conflitto d'interesse del Primo Autore firmata e datata.

Laddove applicabile, per l'analisi dei dati è consigliabile riportare i valori di significatività statistica ed i valori medi con deviazione standard delle variabili analizzate (si veda a titolo di esempio abstract modello sottostante).
Per studi relativi ad osservazioni qualitative si suggerisce di definire nei metodi i parametri scelti per la valutazione, in modo che corrispondano alle osservazioni riportate nei risultati.
Si chiede di porre la massima attenzione ad indicare solo i nomi generici (farmaci, strumenti, presidi) eliminando ogni riferimento commerciale, in ottemperanza alla nuova normativa ECM.
L'abstract della proposta sarà generato automaticamente dal sistema, mediante la compilazione dei campi on line.
Ringraziando anticipatamente per la collaborazione nell'inserimento dei dati, si raccomanda vivamente di prestare attenzione alle **istruzioni tecniche** per la validazione del lavoro scientifico all'interno del sistema on line. In particolare invitiamo gli autori a verificare il testo inserito negli appositi spazi del modulo, ai fini della pubblicazione sul programma del Congresso. **Non verranno accettati testi con errori di battitura.**
Per studi in cui si descrivano osservazioni su singoli pazienti o su campioni molto ristretti è preferibile sottoporre l'abstract come POSTER.
Il Consiglio Direttivo si riserva la facoltà di confermare il tipo di presentazione (comunicazione o poster).

MODELLO DI ABSTRACT

AGGIUSTAMENTO DELLA SUTURA CORNEALE PER LA RIDUZIONE DELL'ASTIGMATISMO DOPO CHERATOPLASTICA ◀ titolo in maiuscolo

C. Rossi[1], B. Bianchi[2]
1. Istituto di Oftalmologia, Università di ...
2. Istituto di Oftalmologia, Università di ...

Argomento: **Cornea**
Tipo di presentazione: **Comunicazione**

Obiettivo: Valutare l'efficacia dell'aggiustamento sotto controllo topografico della sutura corneale continua nel ridurre l'astigmatismo indotto da cheratoplastica perforante o lamellare profonda.
Materiali e metodi: 60 occhi che presentavano un astigmatismo post-cheratoplastica superiore a 3.5 diottrie sono stati sottoposti a ritensionamento della sutura del trapianto in una o più sedute. Mediante topografo computerizzato è stato valutato l'astigmatismo topografico e refrattivo post-operatorio, dopo ogni ritensionamento e dopo l'asportazione della sutura. Sono stati misurati i seguenti indici cheratorefrattivi: asfericità, irregolarità di curvatura, asimmetria e potere corneale pupillare.
Risultati: L'astigmatismo post-operatorio topografico medio era di −7.78 ± 2.88 D. La media dei ritensionamenti per paziente è stata di 1.56 ± 0.74. Dopo ritensionamento di sutura si è registrata una riduzione media del 68,8% (p = .00 1), con valori di astigmatismo cheratometrico medio di −2.42 ± 1.75 D. L'astigmatismo topografico medio dopo asportazione della sutura era di −3.35 1.86 D, mentre quello refrattivo soggettivo era di −2.25 1.63 D.
Conclusioni: Il ritensionamento della sutura sotto controllo topografico consente una efficace diminuzione dell'astigmatismo residuo postcheratoplastica con una migliore e più veloce riabilitazione visiva.

www.soiweb.com/congressi

FGE S.r.l. - Canelli (AT). immagine di STUDIO BUTTAFAVA snc (MI)

Ecografia Oculare: principi fisici, indicazioni diagnostiche

PRIMA PARTE

Nicola Pescosolido
Università di Roma "Sapienza" - Facoltà di Medicina e Odontoiatria
Dipartimento di Scienze Cardiovascolari, Respiratorie, Nefrologiche, Anestesiologiche e Geriatriche

Francesco Parisi, Sara Di Pillo, Paola Russo
Università di Roma "Sapienza" - Facoltà di Medicina e Odontoiatria
Dipartimento Organi di Senso

Riassunto
Comprendere i principi degli ultrasuoni e le tecniche ecografiche B-scan e A-scan è fondamentale per l'armamentario diagnostico di un oculista per comprendere le caratteristiche delle principali patologie intraoculari. Senza l'ausilio di questo strumento, il medico può non essere in grado di rilevare o gestire una varietà di malattie oculari. Tuttavia, l'ecografia A-scan e B-scan richiedono formazione, tempo ed esperienza per raggiungere un elevato livello di imaging di qualità.

Parole chiavi
Ecografia A-scan, ecografia B-scan, principi, tecniche

Introduzione

L'ecografia (Ultrasonografia, Ecotomografia) è una tecnica di diagnostica per Immagini basata sugli echi prodotti da un fascio di ultrasuoni che attraversano un organo o un tessuto.
Utilizzata fin dal 1956 l'ecografia, nelle due modalità A- e B-scan, costituisce un importante supporto per la valutazione clinica di varie patologie oculari ed orbitali. La sua diffusione è stata favorita dalla innocuità, dalla relativa economicità e, soprattutto, dalla sensibilità diagnostica per le patologie degli organi costituiti da tessuti molli, inoltre può costituire una valida alternativa alla TC ed alla RM. Il limite principale dell'ecografia è rappresentato dal fatto che essa è operatore-dipendente: affinché le informazioni ricavabili da uno studio ecografico siano correttamente interpretate, si richiedono particolari doti di manualità, spirito di osservazione ed esperienza clinica.
L'ecografia A-scan, dove A sta per amplitude (ampiezza), è una metodica monodimensionale: l'esplorazione avviene lungo un singolo vettore longitudinale, ripetibile in ogni direzione e inclinazione, ma in genere eseguita su otto meridiani, in senso orario per l'occhio destro e antiorario per l'occhio sinistro, per avere una ragionevole certezza di avere osservato l'intero bulbo oculare. Nei suoi tracciati gli echi appaiono come una serie di picchi verticali, disposti lungo una linea di base, la cui altezza esprime l'ampiezza dell'eco e la cui morfologia dipende dalla riflettività e dalla struttura del tessuto. Gli intervalli tra i picchi esprimono il tempo impiegato dall'onda per raggiungere una determinata struttura e ritornare all'oscilloscopio del ricevitore (Figura 1).
Nell'*ecografia B-scan,* dove B sta per brightness (brillantezza), gli echi vengono rappresentati lungo la linea di base dello oscilloscopio sotto forma di punti luminosi,

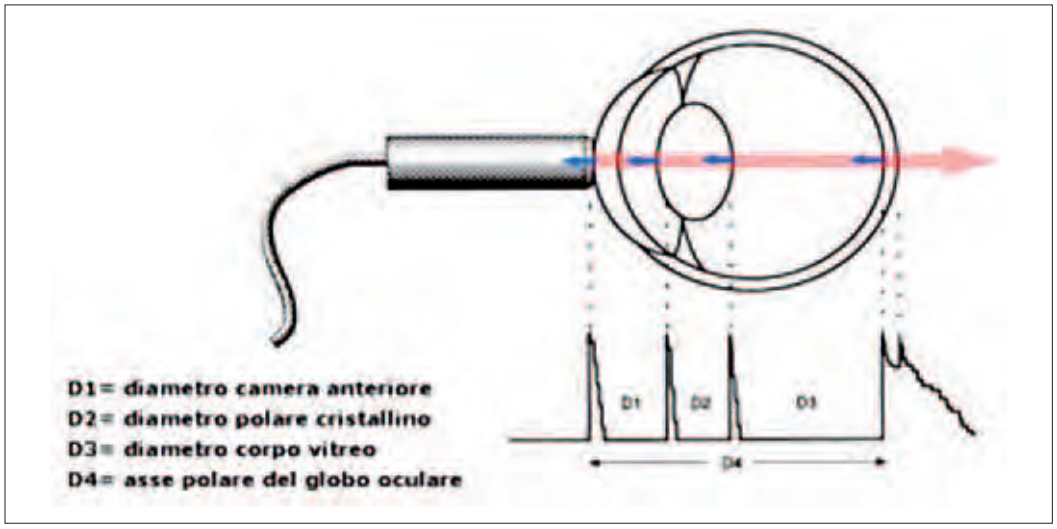

Figura 1. Tracciato ecografico A-scan

di brillantezza, proporzionale alla loro intensità. L'esplorazione avviene sul piano assiale, longitudinale e trasverso e le immagini bidimensionali ottenute sono molto simili a quelle di una sezione anatomica (Figura 2).
Le *immagini C-scan* sono poco utilizzate in oculistica. Sono delle immagini tridimensionali ottenute affiancando una serie di rilevazioni in B-scan eseguite una di fianco all'altra. Possono essere utilizzate per valutare le strutture oculari per strati partendo dalla superficie. Sono molto utilizzate in oculistica negli esami OCT.
Il presente articolo ha come finalità quella di descrivere i principi fisici, le varie tecniche di esecuzione e le indicazioni per l'esame ecografico.

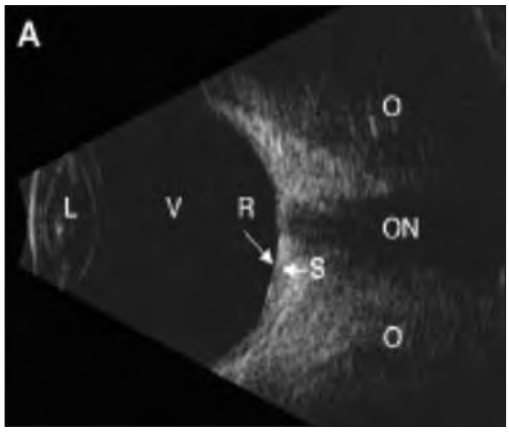

Figura 2. Ecografia B-scan di un occhio normale. L=Cristallino, V=Vitreo, R=Retina; S=Sclera, ON=Nervo Ottico, O=Tessuto Orbitale

Principi fisici degli ultrasuoni

I suoni o onde sonore sono radiazioni di natura meccanica e, per questo, hanno bisogno di un mezzo per propagarsi.
Gli ultrasuoni sono onde sonore ad altissima frequenza e sono così detti perché non udibili dall'orecchio umano, che è in grado di percepire suoni nell'intervallo di 20-20.000 Hz (ciclo/sec). Gli ultrasuoni sono i suoni situati al di sopra dei 20.000 Hz (al di sotto dei 20 Hertz vi sono gli infrasuoni). Per avere un'idea di questi suoni, ricordiamo che la voce di uomo ha una frequenza intorno ai 100 Hz, mentre quella di una donna intorno ai 200 Hz; la nota LA del diapason corrisponde ad una frequenza di 440 Hz.
L'apparecchio ecografico è formato da una sonda, o trasduttore, che è deputato all'emissione e alla ricezione degli ultrasuoni. Nella sonda sono presenti dei cristalli che hanno la proprietà di vibrare, ad una determinata lunghezza d'onda, se sottoposti ad una tensione elettrica. Questi cristalli sono detti piezolettrici e la loro struttura molecolare è tale per cui le cariche elettriche sono disposte in maniera ordinata e polarizzata: in pratica, ogni molecola rappresenta un piccolo dipolo. L'effetto piezoelettrico

venne scoperto nel 1880 dai fratelli Pierre e Jacques Curie su dei cristalli di quarzo. Quindi, se questi cristalli vengono posti in un campo elettrico si deformano perché le cariche delle molecole si orientano a 90° rispetto al campo elettrico. Appena la tensione elettrica cessa, i cristalli riprendono rapidamente la forma originale. Questo repentino ritorno elastico fa entrare in risonanza i cristalli, determinando una piccola serie di vibrazioni che genereranno gli ultrasuoni (Figura 3). Il fenomeno può avvenire in ambedue le direzioni: l'impulso elettrico viene trasformato in deformazione/vibrazione (energia meccanica); se il cristallo viene investito da ultrasuoni entra in risonanza e, quindi, la deformazione/vibrazione che ne consegue causa una perturbazione nel suo campo elettro-magnetico generando una piccola corrente elettrica. Questa proprietà dei materiali piezoelettrici fa sì che le sonde funzionino sia da emettitrici che da ricevitori. Gli ultrasuoni attraversano i tessuti con una velocità e, soprattutto, con un'impedenza (la forza con cui il tessuto si oppone al passaggio degli ultrasuoni, resistenza) che sarà caratteristica di ogni tessuto.

Attraversando le varie strutture tissutali l'energia (l'intensità) posseduta dall'ultrasuono si attenua progressivamente.
L'attenuazione si verifica principalmente per tre fenomeni:

- riflessione
- trasmissione
- rifrazione.

La *riflessione* avviene con un angolo che sarà equivalente a quello incidente dell'ultrasuono. Tuttavia, i tessuti presentano delle superfici di interfaccia complesse e di dimensioni inferiori a quelle della lunghezza d'onda per cui, oltre al fenomeno della riflessione principale, vi saranno multipli piccoli echi riflessi con diversi angoli (echi diffusi). La maggior parte dei quali non ritorna verso la sonda e, quindi, non viene registrata. *Per la formazione dell'immagine sono importanti solo gli echi che tornano verso la sonda* (Figura 4).
Gli ultrasuoni residui o non riflessi proseguiranno il loro percorso nei tessuti con un'intensità ridotta (*trasmissione*) e con un angolo leggermente modificato (*rifrazione*).

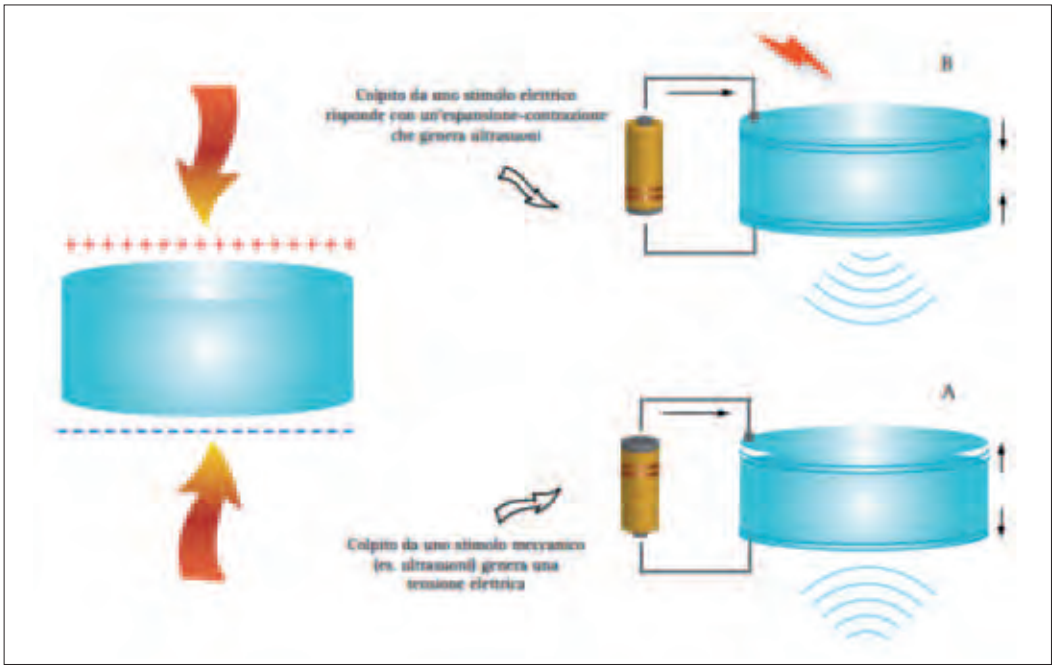

Figura 3. Formazione degli ultrasuoni, vedi testo

Ultrasuoni utilizzati per l'ecografia oculare

L'ecografia oftalmica utilizza onde sonore ad alta frequenza. Gli ultrasuoni emessi dalla sonda colpiscono le strutture intraoculari, gli echi riflessi vengono captati dalla sonda e convertiti in segnale elettrico.

Il sistema, successivamente, dal segnale elettrico visualizzerà l'immagine su un monitor, che può essere utilizzata o come valutazione dinamica dell'occhio, oppure fotografata per documentarne la patologia.

Considerato che l'esame oftalmico non richiede né una notevole penetrazione degli ultrasuoni nei tessuti (l'occhio è lungo in media 23,5 mm) né in termini di risoluzione, le sonde usate per il B-scan oftalmico sono realizzate con frequenze molto elevate di ca. 10.000 oscillazioni al secondo, o 10 MHz; la stessa frequenza è utilizzata dalla sonda A-scan.

Più tardi, sono state prodotte sonde B-scan oftalmiche ad alta risoluzione (UBM) di 20-50 MHz, in grado di penetrare per ca. 5-10 mm all'interno dell'occhio con l'effetto di avere risoluzioni del segmento anteriore estremamente dettagliate[3] e di recente sonde di 300 MHz per la valutazione dell'angolo iridocorneale

Velocità

La velocità dell'onda sonora dipende dalla densità del mezzo attraversato. Il suono viaggia con velocità superiore nei solidi rispetto ai liquidi (principio importante da comprendere dato che l'occhio, com'è noto, è composto da entrambi).

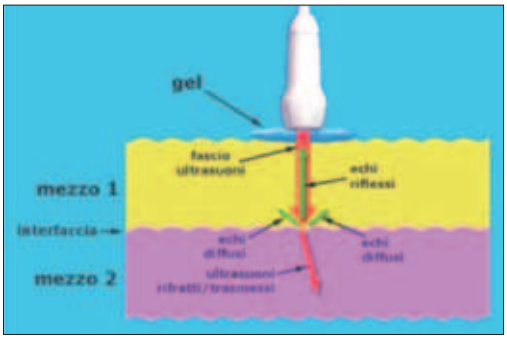

Figura 4. Interazione tra ultrasuoni e la materia

La velocità degli ultrasuoni è diversa a seconda dei componenti dell'occhio che essi attraversano. Nel corpo vitreo l'onda sonora viaggia ad una velocità di 1532 metri/secondo (m/s) mentre attraverso la cornea e il cristallino viaggia ad una velocità media di 1641 m/s[2].

Riflettività

Quando l'onda sonora viaggia attraverso tessuti di diversa densità, una parte del suono viene riflessa dall'interfaccia. Questo fenomeno prende il nome di eco. Maggiore è la differenza di densità in tale interfaccia, più forte è l'eco e maggiore è la riflettività[2].

Angolo di incidenza

L'angolo di incidenza della sonda è di fondamentale importanza per una corretta esecuzione dell'ecografia sia con la tecnica A-scan che con quella B-scan. Tenendo la sonda perpendicolare alla struttura anatomica e/o lesione che si vuole valutare, l'eco riflesso sarà maggiore. Viceversa, se la sonda viene tenuta obliqua alla zona da studiare, solo una parte dell'eco verrà riflessa[2].

Un debole eco di ritorno, per una scorretta inclinazione della sonda, determinerà la visualizzazione di un'immagine poco dettagliata. Nella metodica A-scan, maggiore è la perpendicolarità, maggiore sarà la pendenza del picco dalla base. Nella B-scan, maggiore è la perpendicolarità, più brillante e luminose saranno le immagini dell'area osservata. Anche la dimensione e la forma della superficie di ogni interfaccia influenzano la riflettività e quindi la risoluzione dell'immagine visualizzata. Ricordandoci di mantenere sempre la sonda perpendicolare possiamo trovarci in tre diverse situazioni:

- superficie grande e piatta, l'eco ritorna in maniera "completa" alla sonda;
- superficie curva o di forma irregolare, solo una parte degli ultrasuoni viene riflessa;
- superficie molto piccola, come una opacità vitreale, gran parte del suono viene dispersa e l'eco di ritorno sarà molto debole.

Poiché diverse strutture e patologie oculari

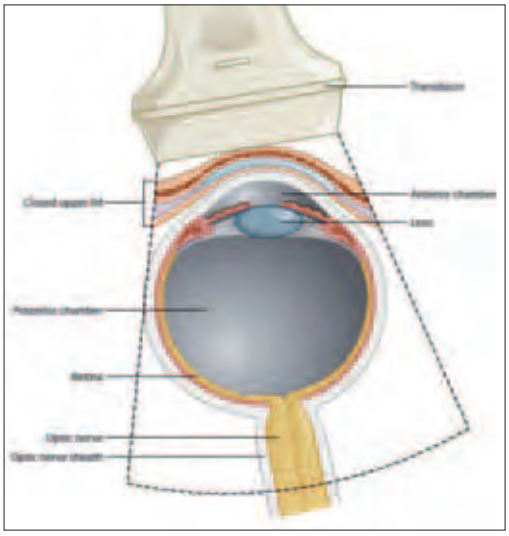

Figura 5. Ecografia transpalpebrale

presentano diverse forme e dimensioni, la comprensione di questo concetto e l'individuazione della scansione che permetta la migliore visualizzazione possibile della struttura o lesione oggetto di studio sono cruciali per eseguire un buon esame ecografico (ricordiamo che l'ecografia è un metodica diagnostica operatore dipendente).

Assorbimento

L'ultrasuono viene assorbito da ogni mezzo che incontra. Più denso è il mezzo, maggiore è la quantità di ultrasuono che viene assorbito[2]. Ciò significa che quando l'ecografia B-scan viene eseguita attraverso l'occhio chiuso (transpalpebrale), la densità delle strutture palpebrali comporterà un assorbimento dell'onda sonora, compromettendo perciò la qualità dell'immagine del segmento posteriore (Figura 5). Pertanto, l'ecografia B-scan dovrebbe essere eseguita ad occhio aperto (transcongiuntivale), previa istillazione di un anestetico locale, a meno che il paziente non sia un bambino piccolo o presenti una ferita aperta del bulbo. Eseguendo le scansioni transcongiuntivali, il paziente è in grado di volgere lo sguardo verso il basso, il che è impossibile quando l'occhio è chiuso e ruotato verso l'alto (fenomeno di Bell). Poiché, nell'approccio transcongiuntivale, la sonda viene posizionata direttamente sulla congiuntiva viene interposta una quantità di gel (metilcellulosa) fra la superficie della sonda ed il bulbo oculare per evitare che vi sia aria tra le due superfici.

Un'altra causa oculare di assorbimento degli ultrasuoni è una cataratta particolarmente densità. Per questo motivo, le migliori immagini del segmento posteriore si ottengono quando la sonda è in contatto con la sclera piuttosto che la superficie corneale e by-passando il cristallino catarattoso.

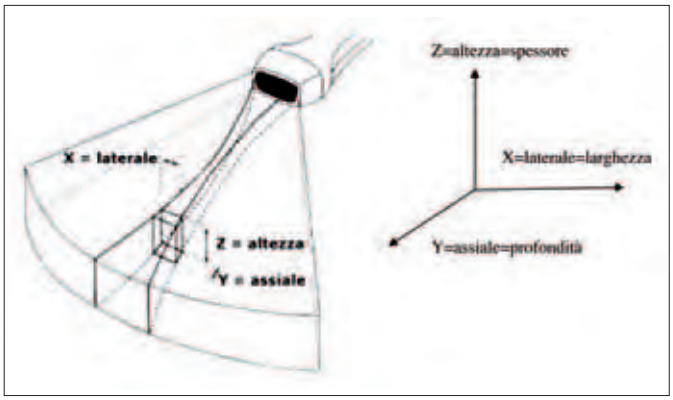

Figura 6. Le tre dimensioni del fascio ultrasonoro

Risoluzione spaziale

Il fascio ultrasonoro emesso dalla sonda ha 3 dimensioni (Figura 6):

- assiale (Y, profondità)
- laterale (X, larghezza)
- altezza (Z, spessore).

La profondità è in rapporto inversamente proporzionale alla frequenza degli ultrasuoni (ultrasuoni con maggiore frequenza penetrano meno in profondità). La larghezza e lo spessore dipendono dalle dimensioni del cristallo emittente. La risoluzione spaziale (capacità di distinguere come separati due oggetti molto vicini) dipende dalla:

- risoluzione assiale (lungo l'asse del fascio: Y);
- risoluzione laterale (lungo i piani perpendicolari al fascio: X e Z).

La *risoluzione assiale* è data dalla capacità di distinguere due punti lungo l'asse Y del fascio

ultrasonoro. Questo tipo di risoluzione dipende dalla frequenza degli ultrasuoni: più la frequenza è elevata, minore sarà la lunghezza d'onda e, quindi, maggiore la risoluzione assiale. La risoluzione assiale attesa non può superare la metà della lunghezza d'onda. La *risoluzione laterale* definisce la capacità di distinguere come separati due punti posti nel piano X e Z del fascio ultrasonoro; dipende dalle dimensioni dei cristalli piezoelettrici.

Strumentazione

Gli strumenti ad ultrasuoni utilizzati a scopo oftalmico emettono una serie di impulsi, ciascuno seguito da una breve pausa (dell'ordine di microsecondi) necessaria per la ricezione e la trasformazione degli echi in immagine visualizzata sullo schermo. L'amplificazione del segnale (eco riflesso) può essere modificata regolando il guadagno, misurato in decibel (dB). Agendo sul guadagno non si modifica in alcun modo la frequenza o la velocità dell'onda sonora, ma si cambia la soglia predetta di captazione del segnale. Quando il guadagno è elevato, vengono visualizzati segnali più deboli, come opacità del vitreo e distacchi posteriori di vitreo. Quando il guadagno è basso, i segnali più deboli scompaiono, e solo gli echi più forti, quali quelli provenienti dalla retina, contribuiranno alla formazione dell'immagine. Tuttavia, vi è una migliore risoluzione, dettaglio, dell'area studiata quando il guadagno è basso. In genere, tutti gli esami iniziano con il più alto guadagno in modo da visualizzare anche i segnali più deboli. Poi, il guadagno man mano si riduce fino ad ottenere una buona risoluzione dei segnali più forti[2].

Tabella 1.

Posizione della sonda	Direzione del contrassegno
Sezioni trasverse ed assiali	
Orizzontale	Nasale
Verticale	Superiore
Obliqua	Superiore
Sezioni longitudinali	Verso il centro della cornea e del meridiano in esame

Posizionamento della sonda

Ogni sonda presenta un contrassegno (marker), solitamente un punto od una linea, che indica il lato della sonda che viene visualizzato sulla porzione superiore dello schermo. La superficie anteriore della sonda è sempre segnalata come linea iniziale sul lato sinistro dell'ecogramma. La retina in esame, situata nel punto opposto del bulbo rispetto alla posizione della sonda è rappresentata sul lato destro dell'ecogramma. La parte superiore dell'ecogramma corrisponde alla porzione di bulbo in prossimità del contrassegno. Queste nozioni sono importanti per comprendere che la sezione di tessuto oculare visualizzata sullo schermo dipende dalla posizione della sonda e del contrassegno. Per valutare le lesioni intraoculari la sonda viene orientata secondo tre direzioni fondamentali: assiale, trasversa e longitudinale (tabella 1, figura 7).

Posizioni assiali della sonda

Nell'ecografia A-scan, posizionando la sonda in modo assiale, è possibile misurare la lunghezza del bulbo lungo l'asse visivo. Gli ultrasuoni incontreranno il vertice della cornea, il centro del cristallino e il centro della macula. Nell'ecografia B-scan, con la posizione assiale della sonda avremo alla sinistra dell'ecogramma l'intero cristallino e a destra l'ombra del nervo ottico[2] (Figura 8A).

Posizioni trasversali della sonda

La *posizione trasversale della sonda* è quella più comunemente utilizzata (Figura 9). Con questa tecnica viene illustrata l'estensione laterale della patologia e comprende circa 6 ore di orologio[2] (Figura 8C). Tale orientamento viene usato per esami di screening quando non è possibile esplorare il segmento posteriore dell'occhio a causa dell'opacità dei mezzi.

Un'altra tecnica, utilizzata per esaminare ogni meridiano dal polo posteriore verso la periferia, è l'approccio *limbus-to-fornice*. In tal caso la sonda viene spostata per quanto possibile dal limbus al fornice, facendo perno sull'asse per seguire la curvatura del



Figura 7. A sinistra orientamento del contrassegno della sonda nelle diverse sezioni trasverse. A destra orientamento del marker della sonda nelle sezioni longitudinali. Il contrassegno risulta sempre diretto verso il centro della cornea così come nel meridiano in esame. H: orizzontale; V: verticale

bulbo. Quando la sonda viene posta in corrispondenza del limbus, una parte del fascio sonoro è indirizzata al polo posteriore. Quando viene spostata verso il fornice, parte del fascio si rivolge più perifericamente. Spostando la sonda avanti e indietro, dal limbus al fornice, in ogni meridiano trasversale vengono esaminate diverse ore d'orologio non solo simultaneamente, ma anche dal polo posteriore, prima, e verso la por-

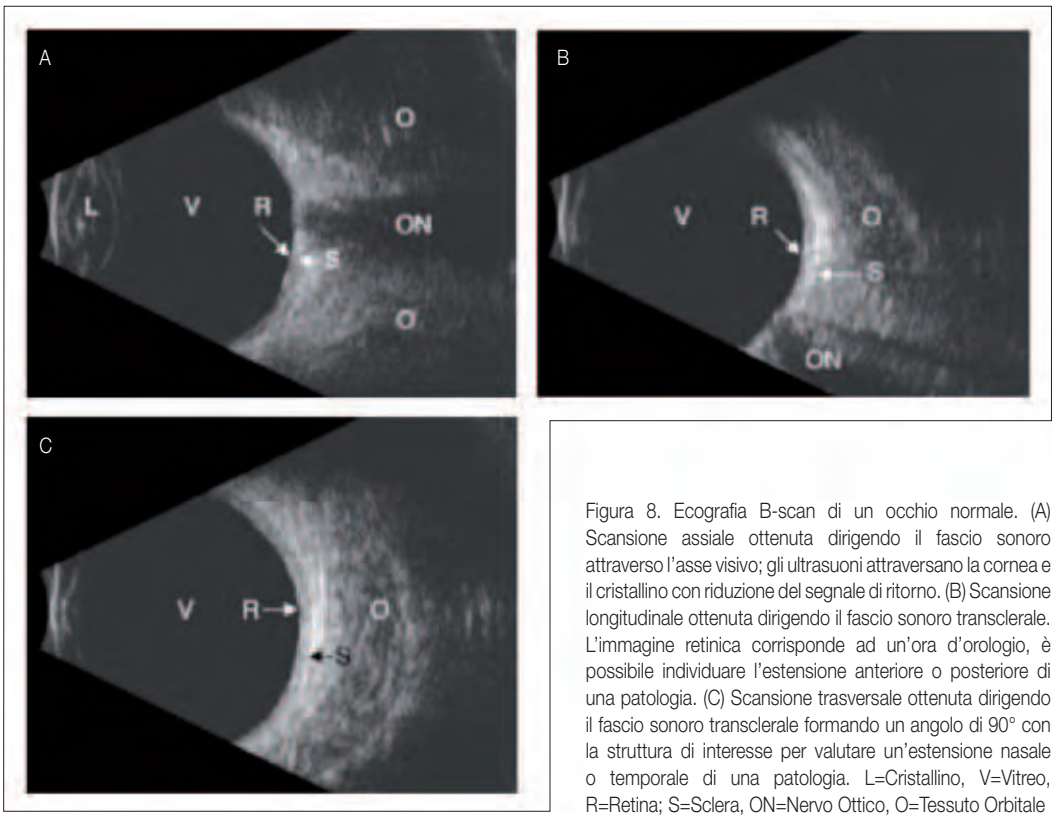

Figura 8. Ecografia B-scan di un occhio normale. (A) Scansione assiale ottenuta dirigendo il fascio sonoro attraverso l'asse visivo; gli ultrasuoni attraversano la cornea e il cristallino con riduzione del segnale di ritorno. (B) Scansione longitudinale ottenuta dirigendo il fascio sonoro transclerale. L'immagine retinica corrisponde ad un'ora d'orologio, è possibile individuare l'estensione anteriore o posteriore di una patologia. (C) Scansione trasversale ottenuta dirigendo il fascio sonoro transclerale formando un angolo di 90° con la struttura di interesse per valutare un'estensione nasale o temporale di una patologia. L=Cristallino, V=Vitreo, R=Retina; S=Sclera, ON=Nervo Ottico, O=Tessuto Orbitale

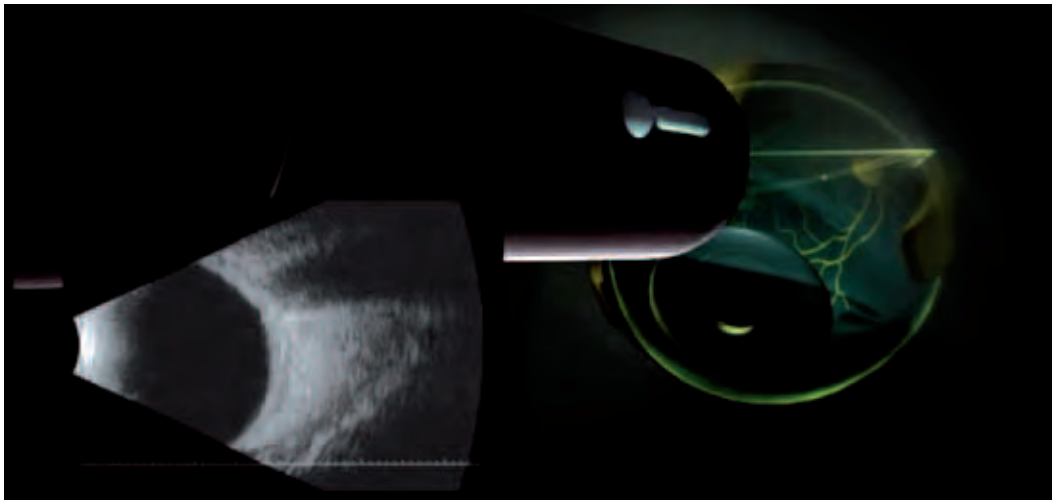

Figura 9. Scansione trasversale eseguita con il rilevatore della sonda orientato verso il naso

zione anteriore del bulbo, poi. Nella figura 10 vengono rappresentate le aree retiniche esaminate in base alla diversa posizione della sonda e del marker.

Posizioni longitudinali della sonda

Le scansioni longitudinali ci permettono di studiare l'estensione radiale di una lesione solo per un'ora di orologio per ecogramma (Figura 11). L'ora in tale ipotesi è però rappresentata dal polo posteriore verso l'equatore anteriore od ora serrata[2] (Figura 8B).
Questa tecnica è un coadiuvante dell'esame trasversale in molte situazioni, ma viene utilizzata soprattutto per studiare i tumori intraoculari e le rotture retiniche.
L'*approccio limbus-a-fornice* dovrebbe essere usato nelle scansioni longitudinali per centrare adeguatamente la patologia nell'area di migliore risoluzione. Ad esempio, se la patologia è situata vicino al polo posteriore, posizionando la sonda in prossimità del limbus, tale zona sarà centrata. Tuttavia, se la patologia è situata nella periferia, la sonda dovrà essere spostata nel fornice per ottenere un'adeguata centratura. Più la sonda viene spostata verso il fornice più l'ombra del nervo ottico si spo-

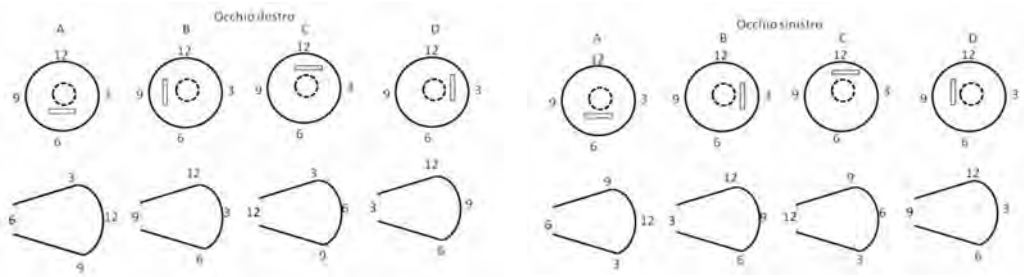

	Area esaminata	Sguardo del paziente	Posizione della sonda	Marker
A	Superiore	In alto	Orizzontale	Nasale
B	Nasale	Nasalmente	Verticale	Superiore
C	Inferiore	In basso	Orizzontale	Nasale
D	Temporale	Temporalmente	Verticale	Superiore

Figura 10. Area retinica esaminata in base alla diversa posizione della sonda e del marker



Figura 11. Scansione longitudinale eseguita con il rilevatore della sonda orientato verso il limbus

sterà verso il basso fino a che non è più visibile sullo schermo.

Localizzazione della macula

I 4 metodi di localizzazione della macula sono i seguenti: orizzontale, verticale, trasversale e longitudinale. Nel *metodo orizzontale* la sonda viene posizionata in maniera simile alla scansione orizzontale assiale, ma piuttosto che direzionare la sonda al centro del nervo ottico, gli ultrasuoni devono essere diretti al centro della macula. In questo modo l'ombra del nervo ottico si troverà sopra la regione maculare che occuperà la posizione centrale, alla destra dell'ecogramma, con la superficie posteriore della lente centrata a sinistra. Queste scansioni dovrebbero essere denominate HMAC[4] (Figura 12 A-B). Il *metodo verticale* prevede anche in questo caso il posizionamento della sonda sul vertice corneale, ma con il marcatore posizionato a ore 12. Invece di inclinare la sonda per centrare il nervo ottico, come accade con una scansione assiale verticale, la sonda deve mirare al centro della macula. Il nervo ottico non apparirà in queste scansioni perché si tratta di una scansione verticale della macula. Queste scansioni dovrebbero essere denominate VMAC[4] (Figura 12 C-D). Nel *metodo trasversale* si invita il paziente a volgere lo sguardo temporalmente e quindi si posiziona la sonda sulla sclera nasale con il marcatore posizionato a ore 12. Utilizzando il nervo ottico come centro dell'orologio immaginario, la macula è posizionata a ore 9 rispetto al polo posteriore dell'occhio destro e a ore 3 rispetto al polo posteriore dell'occhio sinistro. Questa scansione bypassa la lente. Queste scansioni sono note con l'acronimo TMAC[4]. Anche nel *metodo longitudinale*, così come in quello trasversale, la lente viene bypassata. Si invita il paziente a volgere lo sguardo temporalmente, si posiziona la sonda sulla sclera nasale e si orienta il marcatore verso il limbus o temporalmente verso la macula. Si tratta di una scansione orizzontale della macula, con il nervo ottico in basso e a destra dell'ecogramma e la macula appena sopra al nervo ottico, con il muscolo retto laterale visibile attraverso l'orbita. Queste scansioni sono conosciute con l'acronimo LMAC[4]. Poiché sia il nervo ottico che la macula vengono rappresentate in unico ecogramma, il metodo longitudinale sembrerebbe essere il migliore, soprattutto se il paziente ha un opacità dei mezzi diottrici del bulbo, es. la cataratta. Con questo orientamento, la lente viene bypassata.

Valutazione del segmento anteriore

Tecnica di immersione

Quando esaminiamo il segmento anteriore con una sonda standard di 10 MHz, l'area

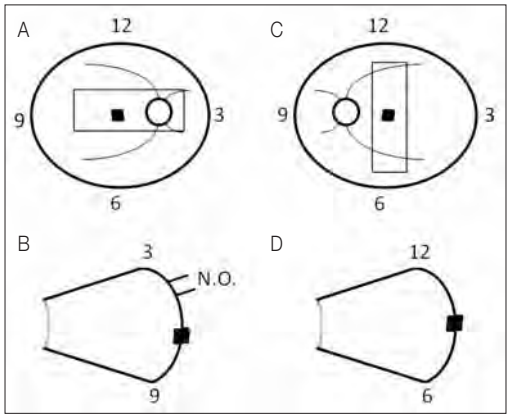

Figura 12. Localizzazione della macula - La sonda viene posizionata sulla cornea. In A, il rettangolo indica la zona di retina interessata dagli ultrasuoni con il marker della sonda posto nasalmente, mentre in B, è possibile osservare l'ecogramma corrispondente alla scansione. In C, il rettangolo indica la zona di retina interessata dagli ultrasuoni con il marker della sonda posto verso il sopracciglio, mentre in D, è possibile osservare l'ecogramma corrispondente alla scansione. N.O. nervo ottico

di migliore risoluzione è al centro del lato destro dell'ecogramma. Quest'area può essere ottenuta soltanto con l'impiego di un guscio sclerale. Tale dispositivo sposta il segmento anteriore verso destra e nella zona di focalizzazione del fascio sonoro, migliorando la risoluzione delle immagini di patologie del segmento anteriore. Il guscio sclerale è riempito di metilcellulosa o qualsiasi altra soluzione viscosa in maniera da evitare la formazione di bolle d'aria all'interno del medesimo. La sonda viene disposta sull'apice del guscio. Questo produce un'area "echolucent" sul lato sinistro dell'ecogramma spostando il segmento

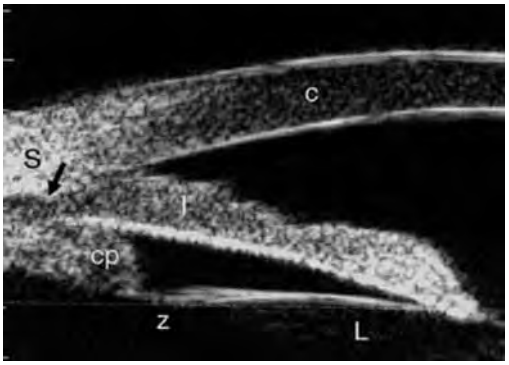

Figura 13. Ecografia ad alta risoluzione del segmento anteriore. C=Cornea, Cp=Corpi Ciliare, I=Iride, L=Lente, S=Sclera Z=Zonula

anteriore sul lato destro dello schermo di visualizzazione[4].

Tecnica ad alta risoluzione

Le sonde ad alta risoluzione utilizzate nell'ecografia B-scan sono state prodotte per ottenere immagini del segmento anteriore di qualità superiore. All'aumentare della frequenza delle onde sonore, aumenta anche la risoluzione, ma parallelamente diminuisce la profondità di penetrazione nel tessuto. Queste sonde ad alta risoluzione con un range da 20 MHz a 50 MHz, hanno rispettivamente una profondità di penetrazione da circa 10 mm a 5 mm; pertanto, possono essere utilizzate solo per l'imaging del segmento anteriore dell'occhio. La qualità delle immagini rese da queste sonde sono di gran lunga superiori a quella della tecnica a immersione standard grazie alla maggiore risoluzione (Figura 13).

Tecnica di screening di base

Lo *screening di base* si riferisce ad un esame effettuato quando non è possibile esplorare il segmento posteriore del bulbo a causa dell'opacità dei mezzi diottrici, come l'edema corneale o cicatrici, cataratte molto dense, emovitreo. In questi casi, deve essere utilizzato il valore massimo del guadagno per visualizzare tutti i segnali deboli, come le opacità del vitreo e i distacchi posteriori di vitreo, o per valutare le caratteristiche delle emorragie vitreali. Una volta individuata una qualsiasi patologia, per esempio distacco della retina o della coroide, il guadagno può essere ridotto per consentire una migliore risoluzione dei segnali forti provenienti da queste strutture. Durante lo screening di base, deve essere esaminato l'intero bulbo. Utilizzando l'approccio limbus-to-fornice, ogni quadrante viene valutato con attenzione[2]. I 4 quadranti principali includono: la posizione a ore 12, 3, 6 e 9, ognuna centrata sul lato destro dell'ecogramma negli approcci trasversali. Considerato che circa 6 ore di orologio vengono rappresentate in una sola volta, esaminando ogni quadrante, le aree esaminate si sovrapporranno, rassi-

curando perciò l'operatore che tutta la periferia del bulbo è stata visualizzata. È altresì necessario conservare documentazione fotografica o comunque cartacea di ciascuno dei 4 quadranti. Successivamente, è necessario esaminare il polo posteriore, con una scansione orizzontale assiale, che incorpora sia il nervo ottico che la macula in un solo ecogramma. Se non viene rilevata alcuna ulteriore patologia, questi 5 ecogrammi completano l'esame.

Indicazioni

L'ecografia B-scan ha la massima utilità quando la visualizzazione diretta di strutture intraoculari risulta difficile o impossibile. Situazioni che impediscono un normale esame includono problemi legati a opacità corneali, ipoema, ipopion, cataratte dense o opacità vitreali (emorragie etc...)[1].

In tali casi, la diagnostica B-scan a ultrasuoni può fornire immagini accurate delle strutture intraoculari e informazioni affidabili sulla situazione di lente, vitreo, retina, coroide e sclera.

In ogni caso, in molte situazioni, gli ultrasuoni sono utilizzati per la diagnostica oculare nonostante la patologia sia clinicamente visibile: evidenziare lesioni del corpo ciliare o dell'iride, tipizzare tumori intraoculari, differenziare distacchi coroideali sierosi da quelli emorragici, distacchi di retina regmatogeni da quelli essudativi, drusen della papilla ottica da un papilledema.

BIBLIOGRAFIA

1. Qureshi MA, Laghari K. Role of B-scan ultrasonography in pre-operative cataract patients. Int J Health Sci (Qassim).2010;4:31-37
2. Byrne SF, Green RL. Ultrasound of the Eye and Orbit. 2nd ed. St. Louis, Mo: Mosby Year Book; 2002.
3. Mustafa M, Montgomery J, Atta H. A novel educational tool for teaching ocular ultrasound. Clin Ophthalmol. 2011;5:857-860.
4. Byrne SF, Green RL. Ultrasound of the Eye and Orbit. 2nd ed. St. Louis, Mo: Mosby Year Book; 2002.

Aspetti morfo-funzionali di un caso di epitelite pigmentaria retinica acuta bilaterale recidivante

effetti del trattamento con impianto intravitreale di Desametasone 700 mcg a lento rilascio (Ozurdex®)

A cura di: Magliozzi Patrizio[1], Fiorenza Maurizio[1], Ambrosio Gennaro[2], Ambrosio Lucia[2]

1. U.O.C. di Oculistica - Ospedale Evangelico Villa Betania - Napoli
2. Dipartimento di Scienze Oftalmologiche - Università degli Studi di Napoli Federico II

Introduzione

L'epitelite pigmentaria retinica acuta (ARPE), conosciuta anche come malattia di Krill, è stata descritta da Krill e Deutman nel 19721. È una rara maculopatia a decorso autolimitante che colpisce giovani adulti sani, caratterizzata da un improvviso calo della visione centrale associato a metamorfopsie e scotomi dovuto ad alterazioni dell'epitelio pigmentato maculare2,3. La malattia colpisce indistintamente maschi e femmine, è unilaterale nel 75% dei casi ma può essere anche bilaterale e di solito si risolve spontaneamente senza alcun trattamento in pochi mesi4,5. La diagnosi di ARPE si basa sul sospetto clinico e sull'esame del fondo oculare che evidenzia lievi macchie scure maculari circondate da un leggero alone del diametro di 50-100 µm in assenza di infiammazione intraoculare. Molto raramente questa condizione può essere associata a edema maculare e vitreite. Si suppone che all'origine della malattia possa esserci un'infezione virale a causa dell'andamento acuto dell'infezione e del decorso autolimitante. A causa della sua rarità sono stati descritti pochi casi di ARPE in Letteratura. Presentiamo un caso di ARPE bilaterale ad andamento recidivante ed aggressivo ed i provvedimenti diagnostico-terapeutici da noi attuati.

Case report

Una donna di 69 anni giungeva alla nostra osservazione lamentando un improvviso calo del visus bilaterale. L'acuità visiva corretta era in OD 1/60 e in OS 1/12. Presentava anamnesi positiva per congiuntivite virale successiva ad episodio febbrile avvenuto nei giorni precedenti, esami di laboratorio e screening autoimmunitario negativi. L'esame biomicroscopico evidenziava in ambo gli occhi segmento anteriore sano, lieve vitreite e tono oculare di 17 mmHg in OD e di 16 mmHg in OS. L'oftalmoscopia rivelava in ambo gli occhi la presenza di una lesione maculare circoscritta delimitata da un alone bianco-gialliastro; nell'area dell'epitelio pigmentato foveale si potevano osservare dei micronoduli di colore dorato disposti a nido d'ape (*Figura 1*). Le immagini in autofluorescenza mostravano macchie sparse e punteggiate di autofluorescenza ai margini di una lesione anulare ipoautofluorescente. L'esame fluorangiografico mostrava un'ipefluorescenza papillare nei tempi tardivi ed in sede maculare un mascheramento della fluorescenza nelle fasi precoci ed un'iperfluorescenza da impregnazione nei tempi tardivi (*Figura 2*). L'OCT-SD (Carl Zeiss Meditec, Inc., Dublin, CA, USA) evi-

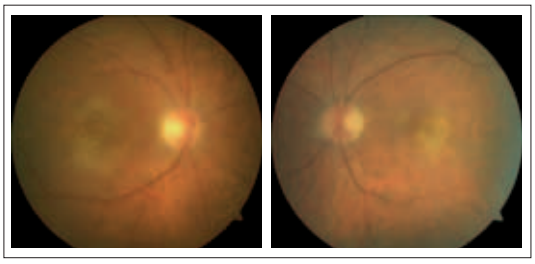

Figura 1

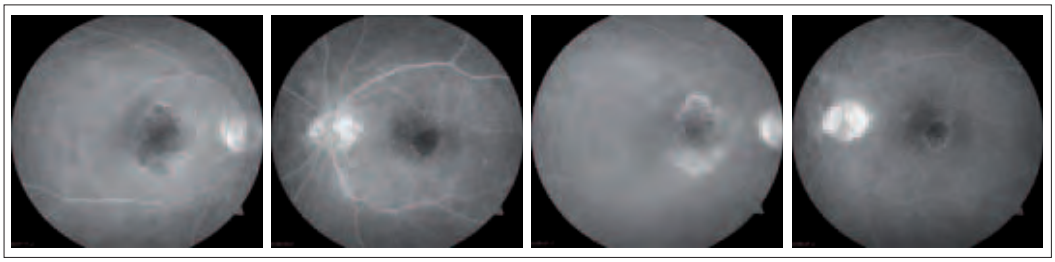

Figura 2



Figura 3

denziava un'interruzione della giunzione tra segmento interno ed esterno dei fotorecettori ed un assottigliamento ed ondulazione dello strato dell'epitelio pigmentato retinico associato ad una sua attenuazione; la depressione foveale e gli strati retinici interni apparivano conservati (*Figura 3*). Veniva effettuato l'elettroretinogramma multifocale (mfERG Retiscan Roland, Germany) che su 103 aree esaminate evidenziava un'alterazione della morfologia dell'onda N1P1 ed una riduzione dell'ampiezza P1 normalizzata per area del segnale elettroretinografico in particolare per il ring centrale di entrambi gli occhi (*Figura 4*). Veniva posta diagnosi di epitelite pigmentaria retinica acuta (ARPE). Nonostante si trattasse di una patologia autolimitantesi, considerato lo scarso

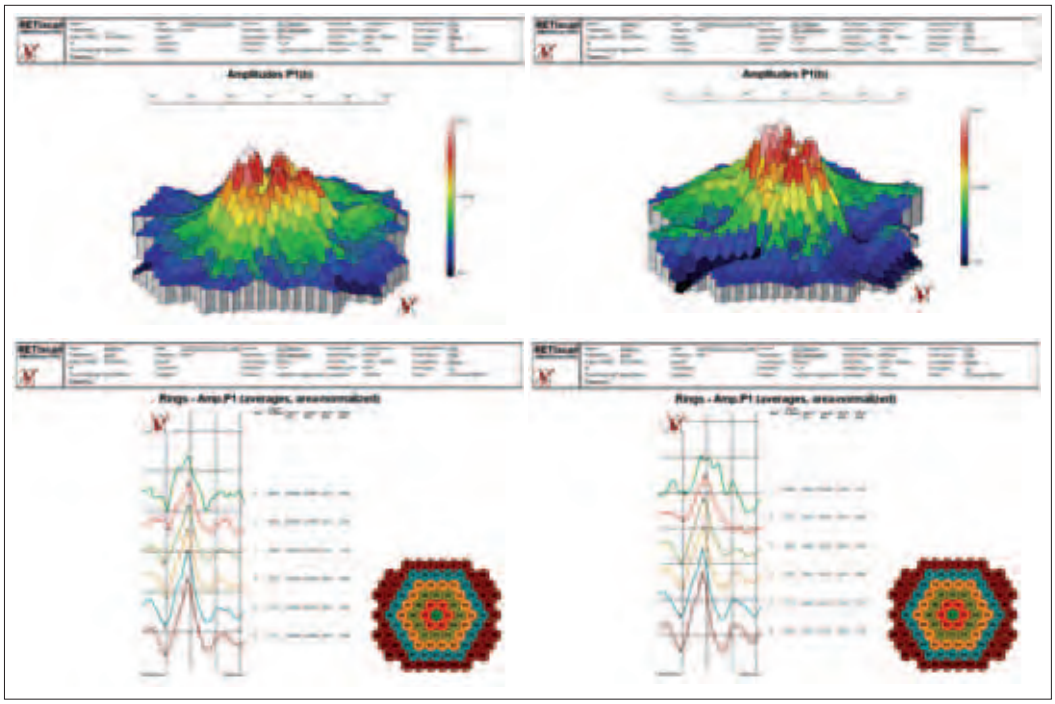

Figura 4

residuo visivo, l'imponenza delle lesioni agli esami diagnostici e la concomitante vitreite, la paziente veniva sottoposta a terapia corticosteroidea sistemica con betametasone 4 mg con successiva graduale riduzione del dosaggio nell'arco delle settimane successive.
Dopo 4 settimane l'acuità visiva corretta registrava un miglioramento sino a 4/10 in entrambi gli occhi; l'esame del fondo oculare mostrava aree ipo- ed iperpigmentate in sede maculare con una fine e ben definita punteggiatura del pigmento maculare circondata da un'ipopigmentazione; l'autofluorescenza rivelava spot iperautofluorescenti insieme a punti di mascheramento del pigmento. Al controllo a 6 settimane l'acuità visiva corretta appariva stabile e si optava per la sospensione definitiva e graduale della terapia corticosteroidea sistemica. A 16 settimane il mfERG mostrava un lieve miglioramento delle ampiezze del segnale elettroretinografico relativo al ring centrale di entrambi gli occhi. Dopo 6 mesi dall'esordio acuto della malattia e dopo un periodo di sostanziale benessere senza alcuna terapia sistemica in atto, la paziente ritornava alla nostra osservazione lamentando un nuovo calo del visus ed un peggioramento delle metamorfopsie e dello scotoma. All'esame obiettivo presentava un'acuità visiva corretta in entrambi gli occhi di 2/10, segmento anteriore sano, camera vitrea libera da cellule infiammatorie. All'esame del fondo oculare ai margini dell'area di atrofia dell'epitelio pigmentato residuata era visibile in entrambi gli occhi la comparsa di un nuovo alone bianco-giallastro. All'OCT-SD erano presenti nuove aree di ondulazione e ispessimento dell'EPR, interruzione della giunzione IS/OS dei fotorecettori con la comparsa di edema intraretinico negli strati retinici interni (*Figura 5*). La FAG evidenziava un'ipefluorescenza in sede maculare da trasmissione associata ad un lieve leakage fluoresceinico tardivo in corrispondenza degli aloni presenti ai bordi della lesione (*Figura 6*). L'ICGA rivelava una sovraimposta disomogenea profonda ipofluorescenza nei tempi precoci e tardivi, rarefazione della orio capillare e assenza di neovascolarizzazioni sottoretiniche. Il quadro era compatibile con una recidiva dell'epitelite retinica pigmentaria.
A causa dell'interessamento degli strati retinici interni sotto forma di edema maculare e nella speranza di ottenere una risoluzione dello stesso nel minor tempo possibile evitando gli effetti collaterali sistemici dei corticosteroidi,

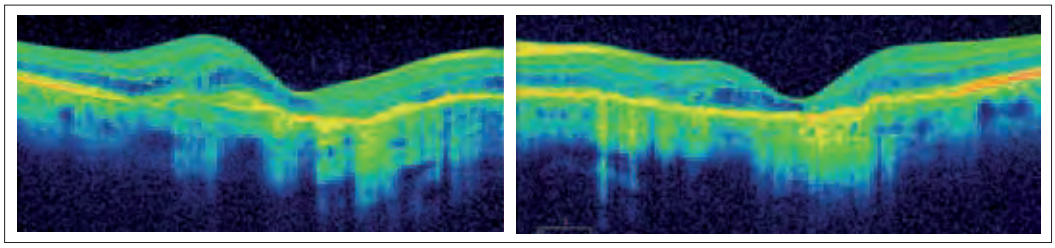

Figura 5

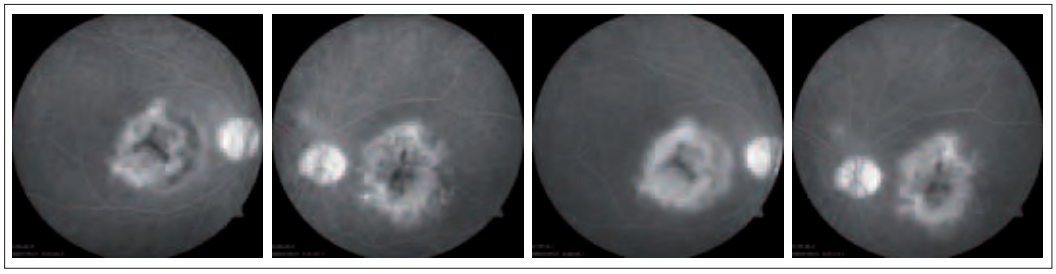

Figura 6

ottenuto il consenso dalla paziente per un trattamento off-label, si optava per l'impianto intravitreale di Ozurdex® (Desametasone 700 microgrammi impianto intravitreale in applicatore, Allergan) in entrambi gli occhi a distanza di una settimana l'uno dall'altro. Ad una settimana dai rispettivi impianti intravitreali l'acuità visiva corretta era di 5/10 in entrambi gli occhi con riduzione delle metamofopsie e dello scotoma al test di Amsler e la IOP di 18 mmHg in OD e di 17 mmHg in OS. A 8 settimane l'OCT-SD mostrava una scomparsa del fluido intraretinico, una scomparsa delle sollevamento e delle ondulazioni dell'EPR in un quadro complessivo di un suo rimaneggiamento ed un miglioramento dello strato della giunzione IS/OS dei fotorecettori. A 5 mesi di follow-up l'OD presenta un'acuità visiva corretta di 6/10 e una IOP di 16 mmHg e l'OS un AVCC di 5 /10 e una IOP di 14 mmHg, lo scotoma centrale seppur ridotto è ancora presente, l'esame del fondo oculare mostra delle aree ben definite di ipo- e iperpigmentazione dell'epitelio pigmentato esito della sua atrofia e rimaneggiamento ed assenza di aloni perilesionali. L'OCT-SD evidenzia il ri-

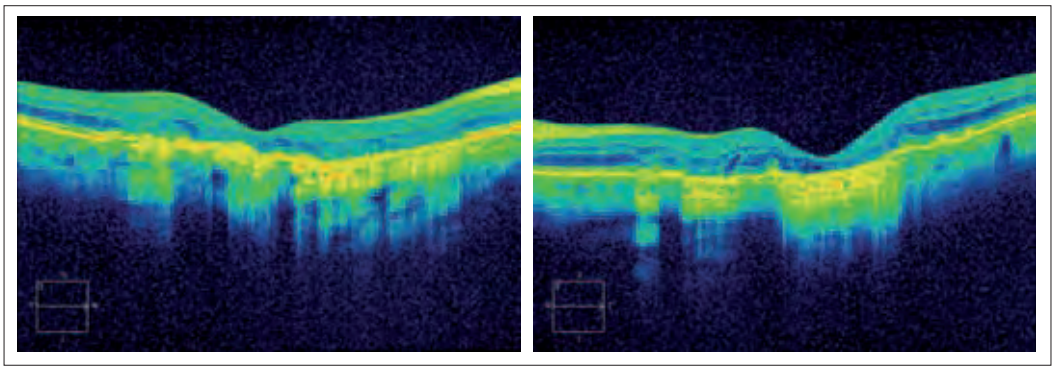

Figura 7

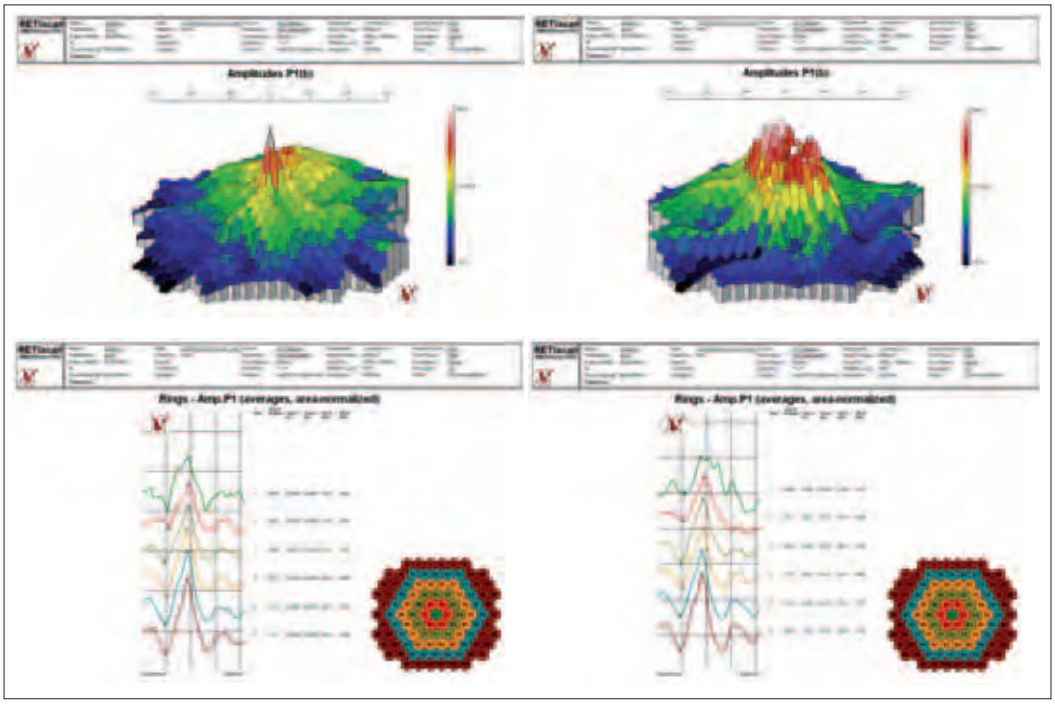

Figura 8

maneggiamento dell'EPR e della giunzione IS/OS dei fotorecettori con conservazione del profilo della depressione foveale e assenza di fluido intraretinico (*Figura 7*). Il mfERG mostra in entrambi gli occhi un miglioramento non solo dell'ampiezza del segnale elettroretinografico del ring centrale ma soprattutto della morfologia dell'onda N1P1 (*Figura 8*).

Discussione

L'epitelite pigmentaria retinica acuta (ARPE) è una rara infiammazione di solito idiopatica ed autolimitantesi che colpisce gli adulti tra la terza e la quinta decade di vita. Le cause restano sconosciute sebbene siano stati proposti vari meccanismi d'azione. Nel nostro caso l'età della paziente sembra essere più avanzata rispetto a quanto riportato in Letteratura e la cronologia dei sintomi oculari e della sindrome simil-influenzale depongono a favore di una cross-reazione tra antigeni virali e antigeni della retina neurosensoriale piuttosto che di una manifestazione oculare dell'infezione virale stessa. È il primo caso descritto associato ad una cheratocongiuntivite virale. La diagnosi differenziale va posta con la sindrome dei puntini bianchi multipli evanescenti (MEWDS), l'epiteliopatia acuta multifocale posteriore a plache (APMPPE), la retinite da rosolia e la neuroretinopatia maculare acuta. La diagnosi è resa difficoltosa dai pochi casi descritti in Letteratura. Chittum e Kalina hanno cercato di definire l'ARPE descrivendone le caratteristiche angiografiche[2]. Hsu ha per primo descritto l'aspetto all'OCT3 di tre casi di ARPE pochi giorni dopo la comparsa della malattia evidenziando un anomalo incremento della riflettività dell'ONL e dell'EPR in assenza di fluido intra- o sottoretinico che dovrebbe suggerire l'ipotesi per la quale la lesione iniziale interesserebbe i fotorecettori foveali[3]. Questa osservazione viene a nostro avviso avvalorata dall'elettroretinogramma multifocale (mfERG) che per primi in Letteratura abbiamo eseguito in questa patologia; esso registra l'attività elettrica degli strati retinici esterni indotta da una stimolazione luminosa opportunamente modulata per rilevare alterazioni focali della retina. L'alterazione dell'ampiezza e della latenza dell'onda bifasica del ring centrale del mfERG nella fase acuta del nostro caso dimostra inequivocabilmente che nell'ARPE sono interessati gli strati retinici maculari esterni. Nathalie Puche ha riportato un caso di ARPE con un'interruzione permanente della giunzione IS/OS ed un'ondulazione dell'EPR evidenziati dall'OCT-SD che mostrava inoltre anche dopo il recupero visivo la distruzione dell'IS/OS e l'irregolarità dell'EPR6. Kim ha presentato risultati sovrapponibili all'OCT-SD in un caso simile di un giovane uomo con calo del visus nell'occhio sinistro e una lesione grigio-biancastra in sede maculare all'oftalmoscopia[7]. Nel nostro caso la localizzazione degli aloni presenti ai margini delle lesioni sembra predire l'area di atrofia dell'EPR esito della malattia. Il pattern angiografico e dell'autofluorescenza è sovrapponibile a quanto riportato in Letteratura. L'OCT-SD ha evidenziato invece una persistenza dell'interruzione della giunzione tra segmento interno ed esterno dei fotorecettori ed un'iper-reflettività e addensamento dello strato dell'epitelio pigmentato in regione maculare con una sostanziale conservazione della depressione foveale e degli strati retinici interni. La presentazione bilaterale è poco frequente e inoltre non è mai stata descritta la vitreite come quadro di accompagnamento nella fase acuta. Queste osservazioni unite all'imponente calo del visus e all'estensione delle lesioni all'esame oftalmoscopico e a quello angiografico ci hanno indotto ad utilizzare in prima battuta una terapia corticosteroidea sistemica di supporto con betametasone 4 mg i.m. Nonostante sia descritto nella maggioranza dei casi un recupero visivo pressoché completo a distanza di 6-12 settimane, la

nostra paziente pur avendo effettuato terapia ha raggiunto un'acuità visiva corretta di 4/10 in ambo gli occhi a 4 settimane dall'esordio della malattia. La peculiarità del nostro caso clinico oltre al non completo recupero del visus è stata certamente l'andamento recidivante della patologia. L'unico caso in Letteratura di epitelite recidivante è stato descritto da Friedman nel 19754. La paziente dopo 6 mesi dall'evento acuto ha sviluppato una recidiva bilaterale con un nuovo calo del visus improvviso e presenza di fluido intraretinico all'OCT. Il trattamento di questa patologia con l'impianto intravitreale di Ozurdex® (Desametasone 700 microgrammi impianto intravitreale in applicatore, Allergan) in entrambi gli occhi non è mai stato descritto in Letteratura. Il farmaco ha mostrato un profilo di efficacia notevole infatti ha permesso un più rapido recupero dell'acuità visiva ed un miglioramento del quadro morfologico all'OCT-SD dell'edema intraretinico rispetto alla terapia corticosteroidea sistemica; Ozurdex® presenta inoltre un migliore profilo di sicurezza rispetto agli effetti collaterali che si hanno con trattamenti sistemici di corticosteroidi. Non si sono presentati effetti collaterali locali quali l'ipertono oculare. L'impianto intravitreale di Ozurdex® ha dimostrato efficacia a lungo termine: a 5 mesi di follow-up il quadro morfo-funzionale appare stabile come dimostrato dall'OCT-SD e dal mfERG. I meccanismi che hanno sotteso la recidiva restano da chiarire.

Conclusioni

L'ARPE può avere un decorso non autolimitantesi ed il recupero visivo può non essere completo in rapporto all'istaurarsi di un processo infiammatorio che sfocia in alterazioni morfo-funzionali del complesso giunzione IS/OS-EPR evidenziabili all'OCT-SD e al mfERG. Nei casi con infiammazione intraoculare e conseguente presenza di fluido intraretinico l'impianto intravitreale di Ozurdex® ha dimostrato efficacia a breve e a lungo termine nel miglioramento dei sintomi.

BIBLIOGRAFIA

1. Krill AE, Deutman AF. Acute retinal pigment epitheliitis. Am JOphthalmol 1972;74:193-205.
2. Chittum ME, Kalina RE. Acute retinal pigment epitheliitis. Ophthalmology 1987;94:1114-9.
3. Hsu J, Fineman MS, Kaiser RS. Optical coherence tomography findings in acute retinal pigment epitheliitis. Am J Ophthalmol 2007;143:163-5.
4. Friedman MW. Bilateral recurrent acute retinal pigment epitheliitis. Am J Ophthalmol. 1975;79(4):567–570.
5. Prost M. Long-term observations of patients with acute retinal pigment epitheliitis. Ophthalmologica. 1989;199 (2–3):84–89.
6. Nathalie Puche, Olivier Offret, Jean-Antoine Bernard, Francine Behar-Cohen. A case of acute retinal pigment epithelitis: spectral domain optical coherence tomography time course and physiopathologic hypothesis. Clinical Ophthalmology 2010:4 1029–1033.
7. Jee Wook Kim, Sun Young Jang, Tae Kwann Park, Young-Hoon Ohn. Short-Term Clinical Observation of Acute Retinal Pigment Epitheliitis Using Spectral-Domain Optical Coherence Tomography.Korean J Ophthalmol 2011;25(3):222-224.

TAKE A GLANCE AT THE FUTURE.

R-EVOLUTION

GIUGIARO
DESIGN

MICO 15-18 maggio MILANO Stand 31

Vieni a scoprire con i tuoi occhi la rivoluzione nella chirurgia oculare.

www.revolution.optikon.it

OPTIKON™
Man and Technology

Eventi

EVENTI

Congressi SOI 2013

93° CONGRESSO NAZIONALE SOI
27-30 Novembre - Roma

periodo di sospensione congressuale:
dal 5 Novembre al 5 Dicembre

Congressi SOI 2014

12° CONGRESSO INTERNAZIONALE SOI
21-24 Maggio - Milano

periodo di sospensione congressuale:
dal 1° Maggio al 31 Maggio

94° CONGRESSO NAZIONALE SOI
26-29 Novembre - Roma

periodo di sospensione congressuale:
dal 1° Novembre al 30 Novembre

Iscrizione 2013

Quote associative

SOCIO Benemerito Sostenitore	Euro 700,00
SOCIO Ordinario*	Euro 500,00
SPECIALIZZANDI/MEDICI FREQUENTATORI	Euro 200,00
OFTALMOLOGI STRANIERI (con residenza e attività professionale all'estero)	Euro 200,00

* *I Soci che rinnovano dopo il 31 gennaio 2013 possono aderire versando la quota di Socio Benemerito Sostenitore. Come da Regolamento della Società i soci che facciano richiesta di iscriversi nuovamente a Soi, dopo un periodo di interruzione associativa di non oltre 2 anni, potranno aderire versando la quota di Socio Benemerito a euro 700.*

I nuovi iscritti e tutti i soci fermi al 2010 pagheranno la quota Soi di Socio Ordinario a euro 500.

Nella quota di Socio Benemerito Sostenitore sono comprese le seguenti agevolazioni:

- la polizza infortuni (limitata alla partecipazione ai due congressi annuali)
- la polizza che in materia di circolazione stradale offre un contributo per i corsi di aggiornamento per il riacquisto dei punti patente
- l'apposita tutela legale per i casi di incidente della circolazione stradale

A tutti i Congressi SOI il ritiro del badge e della borsa potrà essere effettuato al desk dedicato ai Soci Benemeriti Sostenitori.

Perché associarsi

Con una quota ragionevole si ottengono i seguenti vantaggi:

1. Un'estensione sul massimale di 2.080.000 euro della propria polizza di responsabilità professionale
2. Polizza di tutela legale
3. Sistema di tutela professionale del medico oftalmologo
4. La Relazione Ufficiale e i Quaderni di Oftalmologia
5. L'abbonamento annuale all'European Journal of Ophthalmology
6. Il "Notiziario SOI" - bimestrale
7. L'ingresso gratuito ai Congressi SOI
8. La possibilità di aderire alla convenzione assicurativa di RC professionale 1° rischio SOI
9. La possibilità di garantirsi con una copertura postuma
10. La possibilità di ottenere la CERTIFICAZIONE DI QUALITÀ "CERSOI"- norma ISO 9001:2008
11. La possibilità di aderire ad ASOC - Autocertificazione Studi Oculistici in Community
12. Sconti
13. Convenzioni

Convenzioni SOI

Opportunità per i soci

GRUPPO BANCA CARIGE

Il **GRUPPO BANCA CARIGE** mette a disposizione dei soci SOI importanti agevolazioni su contratti di: apertura di conto corrente, apertura di credito in conto corrente, leasing, prestiti finalizzati all'acquisto di attrezzature o investimenti ad utilizzo pluriennale, prodotti di investimento. Le agevolazioni riguardanti i mutui ipotecari, i prestiti personali e i prestiti personali con trattenuta diretta sullo stipendio possono essere estese ai dipendenti dei vostri studi medici. Il dettaglio completo delle condizioni riservate agli associati può essere scaricato dal nostro sito **www.soiweb.com**. Le agevolazioni bancarie sono valide e immediatamente operative presso tutti gli sportelli del GRUPPO CARIGE, qualificandosi come socio SOI. Invece, per quanto riguarda i **prodotti assicurativi, è necessario rivolgersi alla Segreteria SOI.**
Per informazioni sul Gruppo Carige potete consultare il sito **www.gruppocarige.it**.

BEST WESTERN WORLD

Tariffe scontate su tutti gli hotel della catena valide tutto l'anno.
Codice di prenotazione: IC01279640 - **Numero verde:** 800 820080

MACCHINE CON AUTISTA

Tariffe vantaggiose a Roma per la tratta aereoporto/centro città e viceversa presentandosi come socio SOI. **Autoelite**: tel. 348 3853852

WEB ATTITUDE

Agevolazioni e sconti sui servizi di posta elettronica certificata per tutti i soci SOI.

FABIANO EDITORE

Sconto del 25% sui volumi scientifici editi dalla Fabiano Editore e OPTIGEST.

La formulazione più completa e conforme allo studio AREDS 2
Oggi ancora più ricca in EPA e DHA

CONTENUTI	mg per cps
Olio di pesce ricco in **Omega 3**	**500**
EPA	185
DHA	140
Astaxantina	**4**
Luteina	**10**
Zeaxantina	**2**
Vitamina C	60
Vitamina E	30
Zinco	22,5
Rame	1

L'unico con Astaxantina e Omega 3

1 capsula al giorno a stomaco pieno

Per le forme precoci ed avanzate di Degenerazione Maculare Legata all'Età

www.sifigroup.com

SIFI
EyeCare Together

Stellaris® PC
Vision Enhancement System

Advanced. Versatile. Different.

BAUSCH + LOMB
See better. Live better.